Pathologies infectieuses ostéo articulaires

- DU OHB 2024-2025
- Dr Bruno Barberon
- Bruno.barberon@ap-hm.fr

Faculté de Médecine de Marseille

Assistance Publique Hôpitaux de Marseille

Les pathologies infectieuses : Principales indications d'OHB à l'AP-HM hors urgences

Infection ostéo-articulaires +/-10% de l'activité totale

Intoxication au CO	12%	16%	29%
Accident de plongée	11%	12%	
Embolie gazeuse	1%	1%	
Surdité	20%	17%	17%
Infection os +/- articulation	9%	9%	
Dermo hypodermite bactérienne nécrosante	9%	6%	22%
Fasciite nécrosante à strepto	1%	1%	
Abcès profond	1%	3%	
Fistule	2%	3%	
Pied diabétique	1%	1%	13%
Ulcère ou gangrène chez le diabétique	2%	2%	
Ulcère ou gangrène ischémique	4%	3%	
Retard de cicatrisation	6%	7%	
Lésion post radique	7%	8%	8%
Greffes de peaux et lambeaux	4%	1%	4%
Ecrasement de membre	2%	3%	
Autres	6%	6%	6%

CC1: F 57 ans Infection chronique de PTH G

- ATCD médicaux :
- Polyarthrite rhumatoïde depuis 1984 suivie en rhumatologie : tt corticoïde et Arvia
- Ostéoporose cortico-induite compliquée de prothèses bilatérales de hanche + prothèse du genou G
- Syndrome anxio-dépressif
- HTA
- Obésité
- Hypercholestérolémie
- G3P2

- Pas d'atcd pneumologique ni neurologique.

CC 1: Infection de PTH

- **PTH droite posée en 1993**

- **- Douleur de hanche droite depuis 2015 : descellement motivant un changement de prothèse en mars 2016. Compliqué précocement par une fracture de la diaphyse et du grand trochanter ainsi que par une collection péri prothétique.**
- **- En mai 2016 lavage retrouvant Staphylococcus Aureus et staphylococcus lugdunensis.**
- **Passage dans la foulée dans le service infectiologie avec instauration d'une antibiothérapie par teicoplanine, ofloxacine et rifampicine.**
- **Relais par Imipenème et vancomycine devant la mauvaise évolution malgré l'antibiothérapie.**
- **-Reprise chirurgicale le 25/05/2016 avec changement en 2 temps et pose de spacer**
- **Repose de la prothèse en octobre 2016.**
- **Poursuite de l'antibiothérapie par imipenème et Vancomycine pendant 6 mois sur picc-line. (suspension pendant ce temps de son traitement de PR par ARAVA) Traitement antibiotique poursuivi jusqu'en janvier 2017 avec une évolution satisfaisante.**

- **- 3 épisodes de luxations dont le dernier en décembre 2017, persistance depuis d'une collection de la hanche droite objectivée par échographie.**
- **Ponction fin décembre 2017 avec retrait de 500 cc de liquide dont la culture retrouve Candida parapsilosis**
- **Scanner du bassin au mois de janvier 2018 : signes de descellement en plus de la collection toujours présente.**
- **Scintigraphie en externe : remodelage osseux important et ne pouvant pas éliminer une origine septique**
- **->Lavage + changement des pièces amovibles de la prothèse le 14/02 puis mauvaise évolution clinique avec fièvre et persistance d'un écoulement motive l'ablation de la prothèse le 28/02 avec pose de spacer.**
- **Adressé en infectiologie sous Tazocilline, Vancomycine et Fluconazole.**
- **03/03/18 : 2 prélèvements/4 positifs à E coli sensible à la TAZO.**
- **07/03/18 : switch de l'antibiothérapie par Ceftriaxone 2g/j + Fluconazole 400 mg/j**

CC 1: Infection de PTH

- Indication d'OHB ?
- Objectifs?
- Quelle table ?
- Combien de séances ?

CC 1: Infection de PTH

- Evolution plutôt favorable à la 10° séance
- A suivre…

CC2: F 21 ans infection Post O.S.

Retrait MOS (clou tibia retiré) + fixateur externe + lambeau

- Indication d'OHB ?
- Objectifs?
- Quelle table ?
- Combien de séances ?

CC2: F21 ans infection de site opératoire avec matériel d'ostéosynthèse clou tibia retiré + fixateur externe + lambeau

- Reprise chirurgicale avec fixateur externe
- Bactériologie sur prélèvements profonds -ENTEROBACTER CANCEROGENUS
- AB: Tienam puis Bactrim
- 50 séances
- Evolution favorable sur le plan infectieux : consolidation a évaluer à + long terme

CC3: H 23 ans AVP moto fr. fémur : **Ostéomyélite réfractaire :**

- AVP moto en avril 2016 : fr fémur Traitement initial par fixateur externe puis par plaque
- 10 mai 2016 signes infectieux locaux et généraux : Reprise chirurgicale pour lavage avec notion de lésion peropératoire avec suture de la veine poplité par le chirurgien vasculaire. prélèvements étaient revenus positifs à Enterobacter cloacae.
- 24/03/17: Ablation de la plaque. Mise en place d'un fixateur ORTHOFIX
- Infection à S. Aureus + Enterobacter cloacae.
- 11/7/17: Reprise chirurgicale : Spacer en place. Eviction appui. & Hospitalisation en infectiologie : AB :RIFADINE 300mg x3/j ACIDE FUCIDIQUE 500mg x2/j
- 20/07/2017 adressée pour traitement complémentaire par OHB

CC3 : H 23 ans AVP moto fr. fémur G : Ostéomyélite réfractaire

- 20/07/2017 adressé pour traitement complémentaire par OHB

CC3: Evolution après 50 séances (du 20 juillet au 1 septembre) : régression des signes locaux et biologiques d'infection (Leuco et PCR)

Ostéomyélite réfractaire:

SYNTHÈSE pour l'ostéomyélite chronique réfractaire

Mécanisme d'action de l'OHB : l'OHB pourrait être utile dans les situations où l'apport nutritif et d'oxygène aux tissus est compromis par des lésions locales, du fait de l'augmentation de la quantité d'oxygène dissous.

Analyse de la littérature : En l'absence d'essais cliniques randomisés, l'OHB est recommandée par l'ECHM et UHMS pour le traitement de l'ostéomyélite chronique réfractaire par consensus d'experts (type 2, niveau C).

Position du GT : le GT est d'accord avec les conclusions de l'ECHM et de l'UHMS. Le traitement par OHB est indiqué chez les patients en échec thérapeutique préalable (antibiothérapie, chirurgie et autres, etc.). Il s'agit d'un traitement prolongé et suivi avec les orthopédistes.

Position des sociétés savantes : l'ostéomyélite chronique réfractaire pourrait être une indication validée de l'OHB. L'OHB est recommandée par l'ECHM et l'UHMS pour l'ostéomyélite réfractaire, car elle pourrait améliorer l'oxygénation des tissus environnants. Pourtant aucun essai clinique ne supporte cette indication. Le GT, qui propose de réserver quand même une indication pour les échecs de la chirurgie et de l'antibiothérapie, est suivi à défaut de preuve du contraire. L'Amélioration du service attendu est modérée.

Conclusion :
SA :
Intérêt thérapeutique : le SA apparaît suffisant, d'après l'avis des experts et malgré l'absence d'études cliniques pour les échecs de la chirurgie et de l'antibiothérapie.

ASA : non déterminée, du fait d'une absence de preuve de la valeur ajoutée de ce traitement adjuvant.

Traitements alternatifs et place dans la stratégie thérapeutique : l'OHB est une thérapeutique adjuvante à la chirurgie dans cette indication.

Rappels OHB en France

- Infections osteo articulaires : Ostéomyélite réfractaires

Ostéomyélite réfractaire: indications validées par le groupe de travail HAS 2007

sur la base des travaux des sociétés savantes de médecine hyperbare Européenne et nord américaine

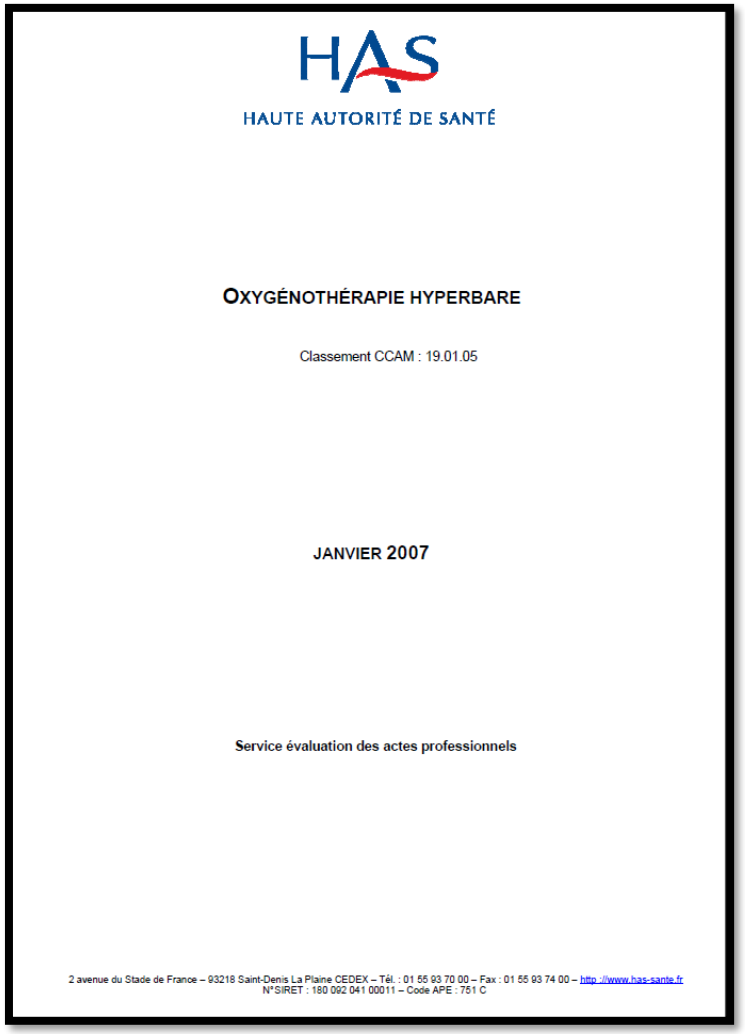

HAUTE AUTORITÉ DE SANTÉ

OXYGÉNOTHÉRAPIE HYPERBARE

Classement CCAM : 19.01.05

JANVIER 2007

Service évaluation des actes professionnels

2 avenue du Stade de France – 93218 Saint-Denis La Plaine CEDEX – Tél. : 01 55 93 70 00 – Fax : 01 55 93 74 00 – http://www.has-sante.fr
N°SIRET : 180 092 041 00011 – Code APE : 751 C

European Committee for Hyperbaric Medicine

UNDERSEA & HYPERBARIC MEDICAL SOCIETY

Raising the quality of practice one member at a time

Ostéomyélite réfractaire

2007

SYNTHÈSE pour l'ostéomyélite chronique réfractaire

Mécanisme d'action de l'OHB : l'OHB pourrait être utile dans les situations où l'apport nutritif et d'oxygène aux tissus est compromis par des lésions locales, du fait de l'augmentation de la quantité d'oxygène dissous.

Analyse de la littérature : En l'absence d'essais cliniques randomisés, l'OHB est recommandée par l'ECHM et UHMS pour le traitement de l'ostéomyélite chronique réfractaire par consensus d'experts (type 2, niveau C).

Position du GT : le GT est d'accord avec les conclusions de l'ECHM et de l'UHMS. Le traitement par OHB est indiqué chez les patients en échec thérapeutique préalable (antibiothérapie, chirurgie et autres, etc.). Il s'agit d'un traitement prolongé et suivi avec les orthopédistes.

Position des sociétés savantes : l'ostéomyélite chronique réfractaire pourrait être une indication validée de l'OHB. L'OHB est recommandée par l'ECHM et l'UHMS pour l'ostéomyélite réfractaire, car elle pourrait améliorer l'oxygénation des tissus environnants. Pourtant aucun essai clinique ne supporte cette indication. Le GT, qui propose de réserver quand même une indication pour les échecs de la chirurgie et de l'antibiothérapie, est suivi à défaut de preuve du contraire. L'Amélioration du service attendu est modérée.

Conclusion :

SA :

Intérêt thérapeutique : le SA apparaît suffisant, d'après l'avis des experts et malgré l'absence d'études cliniques pour les échecs de la chirurgie et de l'antibiothérapie.

ASA : non déterminée, du fait d'une absence de preuve de la valeur ajoutée de ce traitement adjuvant.

Traitements alternatifs et place dans la stratégie thérapeutique : l'OHB est une thérapeutique adjuvante à la chirurgie dans cette indication.

Ostéomyélites réfractaires: contextes +/- tardifs :*semaines à *années!

- **Echec thérapeutique** avec récidive ou persistance des signes infectieux

- **Evolution défavorable** malgré le traitement chirurgical et anti infectieux bien conduit

Ostéite/ostéomyélite : définition variable selon la littérature

- **Ostéite : infection de l'os en général, quelle que soit la nature (bactérienne, mycotique ou parasitaire) et quel que soit le mode de contamination du tissu osseux**

Inoculation directe le plus souvent :

plaie d'un membre, ulcère, mal perforant ;
fracture ouverte ;
chirurgie osseuse ;
implantation d'un matériel d'ostéosynthèse

- **Ostéomyélite : ensemencement bactérien par voie hématogène (otite, sinusite, grand enfant, adolescent ++)**

- **Ostéomyélite chronique : persistance de l'infection pendant 6 à 12 semaines**

- **Ostéomyélite réfractaire : absence d'un traitement précoce et adapté ou traitement mal conduit sur une ostéomyélite chronique**

Physiopathologie

embols septiques

↓

thrombose vasculaire

↓

hypoxie

↓

nécrose osseuse

↓

séquestres

↓

chronicisation

↓

fistule cutanée

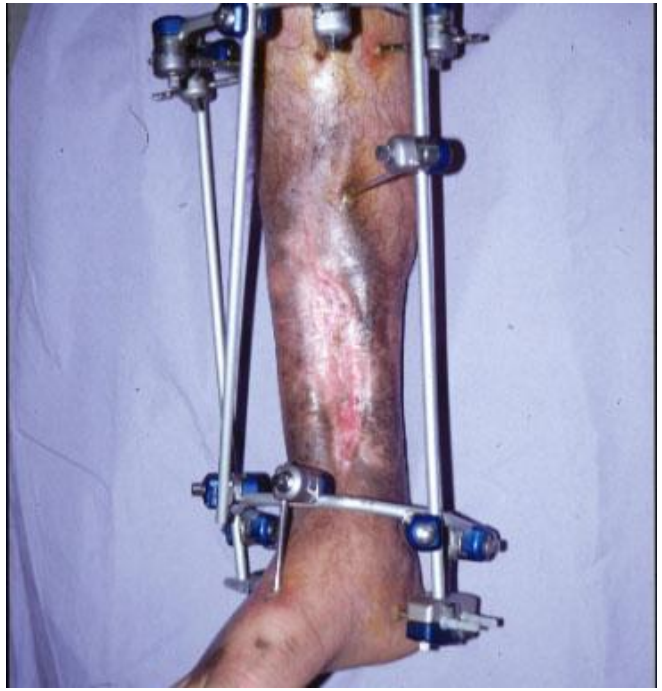

Propagation possible à l'articulation : ostéoarthrite

Conséquences

Interventions chirurgicales répétées, hospitalisations multiples, morbidité, coût, résultat aléatoire (amputation)

Diagnostic

Clinique

• Phase aiguë : INFLAMATION- ECOULEMENT SALE
douleur, impotence fonctionnelle, suppuration, fièvre
• Forme chronique : chronicisation malgré un TRT bien conduit ; poussées, abcès des parties molles, fistule à la peau+

Biologie

-Marqueurs infectieux : LEUCOCYTES CRP
- Cultures bactériennes sur Prélèvement chirurgical profond :
Staphylococcus aureus : plus de 60 % des cas
Streptocoques, bactéries gram moins, BK
Aucun germe identifié dans 10 % à 15 % des cas.

Imagerie

- Radio
- TDM
- IRM
- Scintigraphie :

Clinique

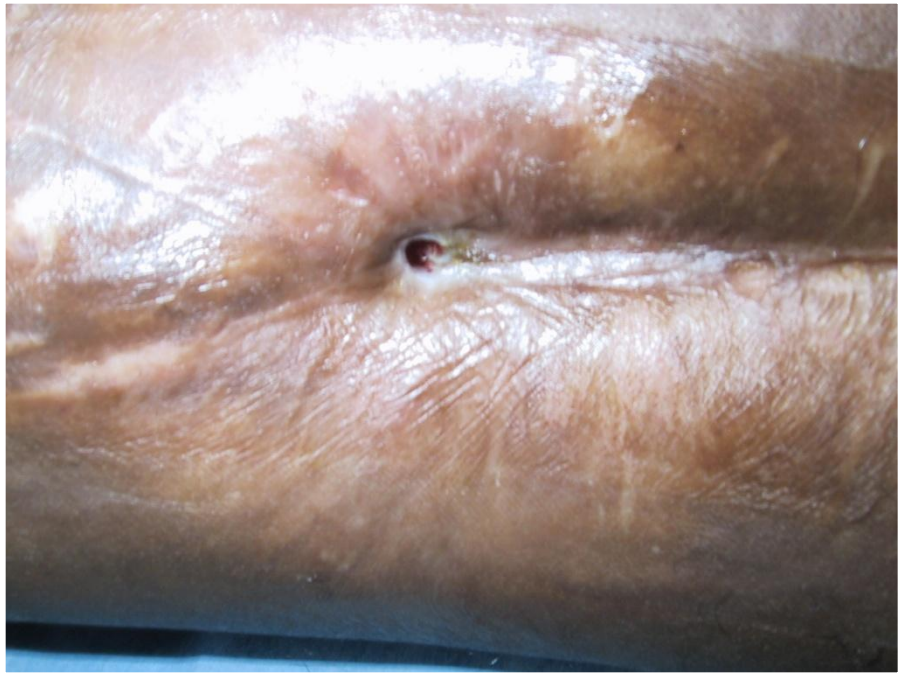

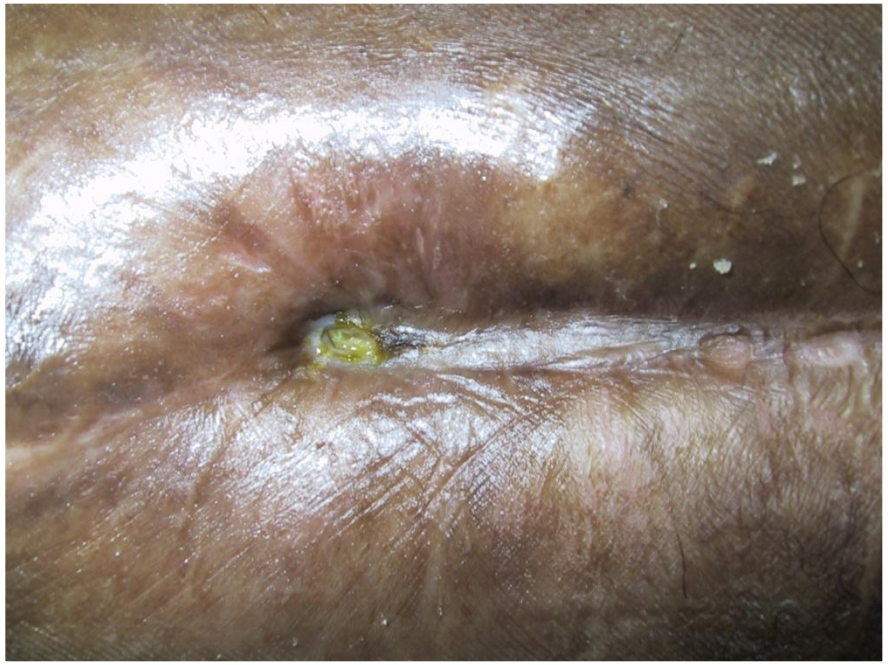

Clinique

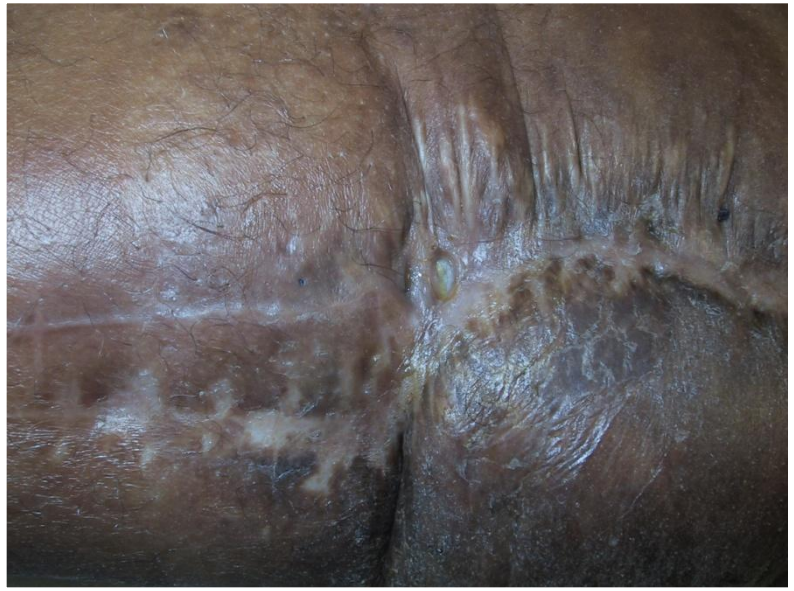

Clinique

20 ème

Diagnostic

Biologie

Marqueurs infectieux : LEUCOCYTES + CRP

cultures bactériennes pour adaptation de l'antibiothérapie

Staphylococcus aureus : plus de 60 % des cas
Streptocoques, bactéries gram moins, BK
Aucun germe identifié dans 10 % à 15 % des cas.

Imagerie

✓ **Radio conventionnelle : peut être normale pendant 15j-3 semaines**

Aspect d'élévation sous périostée, lésions lytiques (4ème semaine), aspect pseudo sarcomateux

Imagerie

IRM++

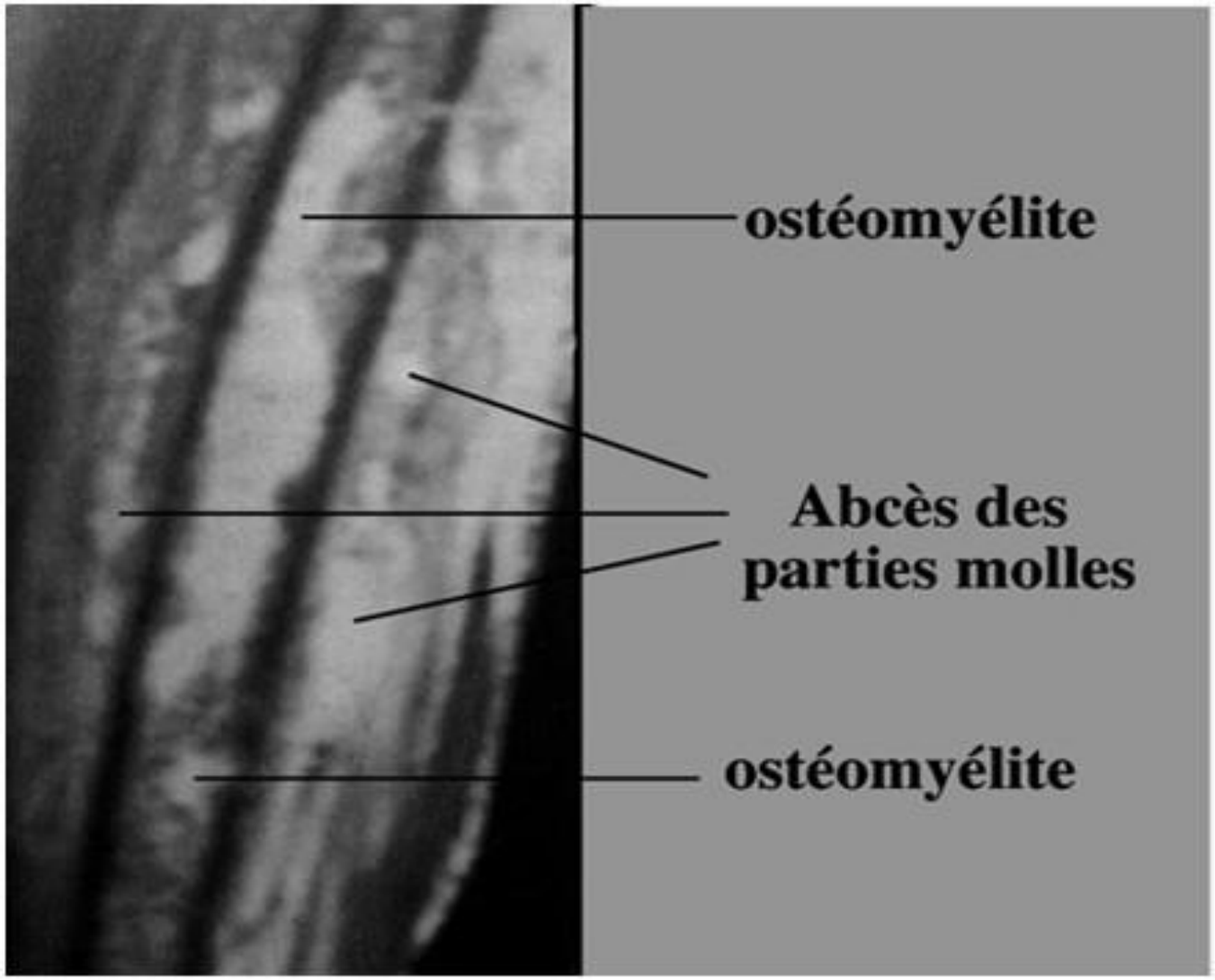

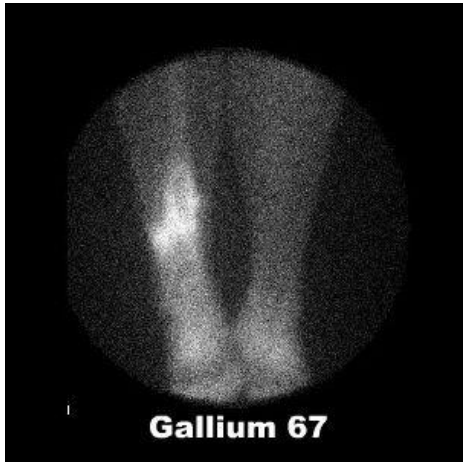

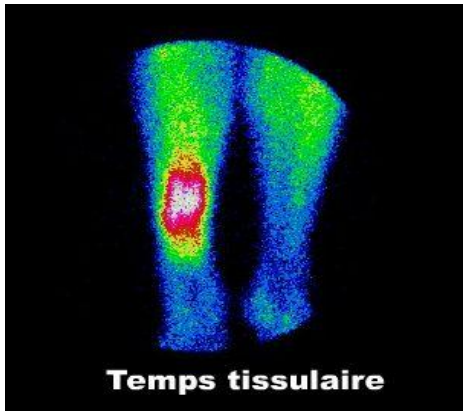

Classification de Cierny-Mader

Clin Orthop Relat Res. 2003 Sep;(414):7-24.

A clinical staging system for adult osteomyelitis.

Cierny G 3rd, Mader JT, Penninck JJ.

Basée sur le processus de l'affection, l'étiologie et la durée.

Inclut les données anatomiques physiologiques et facteurs associés favorisants

Intérêt pronostique et thérapeutique

- **Ostéomyélite (type anatomique)**
  - **Stade 1 : médullaire**
  - **Stade 2 : superficielle**
  - **Stade 3 : localisée**
  - **Stade 4 : diffuse**

- **Classe physiologique**
  - **A : hôte sain**
  - **B : hôte malade**
    - **Bs : affection systémique**
    - **Bl : affection locale associée**
    - **Bsl : affection locale + systémique**

Classification de Cierny-Mader

- **Facteurs systémiques (Bs) : malnutrition, insuff. rénale ou hepatique, diabète, hypoxie chronique, déficit immunitaire, âge, immunosuppression**

- **Facteurs locaux (Bl) : lymphoedème chronique, stase veineuse, artériopathie, fibrose radique, maladie des petits vaisseaux, neuropathie, tabagisme**

Ex. : pied diabétique

Stade 2 Bsl (superficiel)

B (hôte malade)

s (affection systémique = diabète)

l (affection locale = neuropathie ou vasculopathie)

Traitement habituel

Chirurgical

- Curetage, ablation des séquestres, irrigation d ’antiseptiques, cicatrisation dirigée

- Exérèse + greffe d ’os spongieux (*Papineau 1979*)
- Transplantation de lambeau musculaire libre

Médical : antibiothérapie

- Parentérale (6 mois), site implantable (au moins 2 ATB) : β lact. + inhib. β lactamases, fluoroquinolones, …..)

Anti staph. (methi-R) : Rifampicine, Bactrim, Vanco.,…

- Locale : billes antibiotiques, ciment (spacer)

Résultats : entre 10 et 35% de récidives avec souvent amputation à l’issue

Chirurgical

Curetage

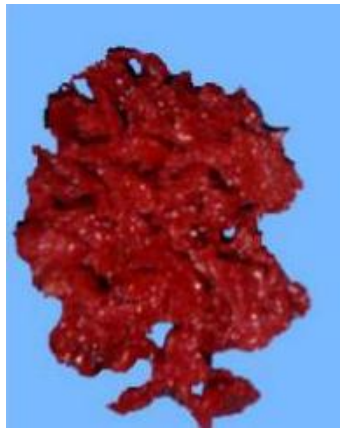

Comblement par os spongieux

Irrigation discontinue de la greffe

Bourgeonnement

Epidermisation

Chirurgical

Recouvrements par lambeaux fréquemment indiqués

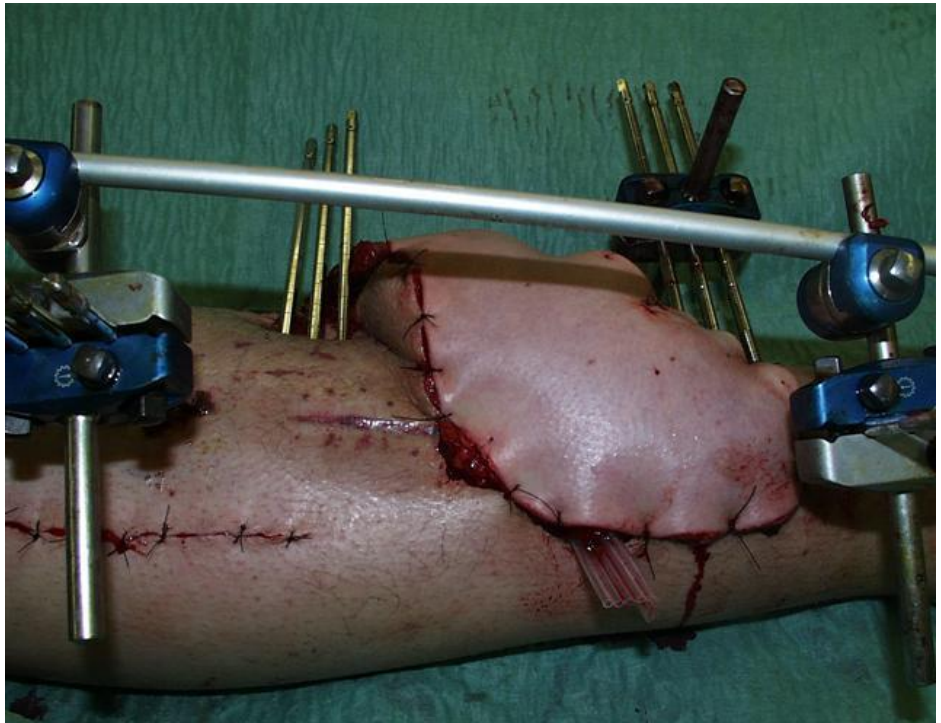

Médical : antibiothérapie

Action sur les bactéries anaérobies

- Sporulées (*Clostridium*) : Pénicilline G

- Non sporulées : émergence souches résistantes

Bacteroïdes, Prevotella, Porphyromonas, Fusobacterium et Cocci + (*Peptostreptococcus*)

Nitro imidazolés

Uréido-Carb. + inhib. β lactamases

Carbapénème

Clindamycine

Médical : antibiothérapie

Action sur les aérobies Gram moins

- Aminosides (résistance *Entérocoques*, *Streptocoques)*
- Fluoroquinolones
- Uréido-Carboxypénicillines, Carbapénème
- Fosfomycine : bonne action sur *Enterobactéries* mais NaCl

Action sur les Entérocoques, Streptocoques

- Pénicilline A, Uréido-Carboxy pénicilline, Carbapénème (sauf Ertapénem)

Le spectre des C3G

- Sensibilité variable sur : certains *K.E.S., Pyo., Enterobacter*, *Strepto D*
- Résistance : *Entérocoques, Staph., Bacteroides, Clostridium difficile*

Médical : antibiothérapie

Les schémas possibles

Amiklin* (15 mg/Kg), Gentalline* (3 mg/Kg)
ou
Ciflox* (800-1200 mg), Oflocet* (600 mg)

+

Augmentin* (6-12 g) ou Ticarpen* (15 g) ou Baypen* (15 g)

+

Flagyl* (1,5 g)

OU

Amiklin* ou Gentalline* ou Ciflox* ou Oflocet*

+

Claventin* (12-15g) ou Tazocilline* (12-16g) ou Tiénam* (4 g) ou Invanz* (1g)

ou (si allergie béta lactamines) : Dalacine* (600-2400 mg)

OHB dans les infections osseuses
-Argumentaire-

Relation os-O_2 permanente

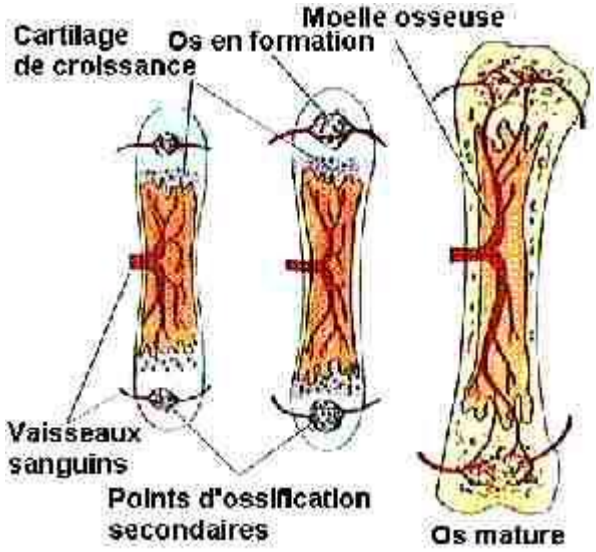

O_2 et physiologie osseuse

Relation os-O_2 permanente

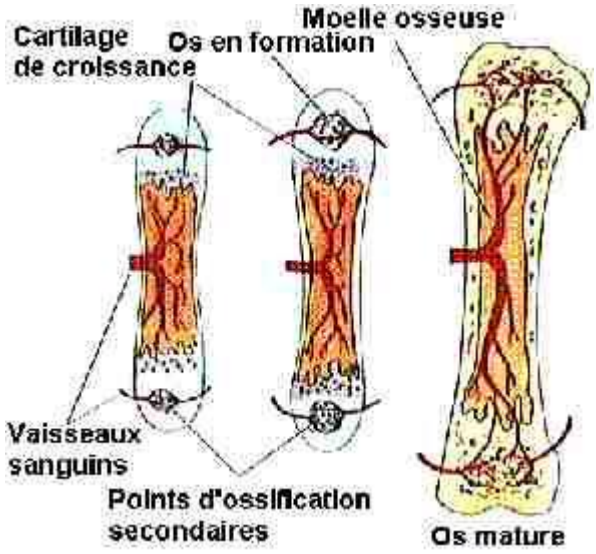

- Vascularisation artérielle et veineuse très riche
- Diffusion centrifuge de l ’O_2 dans le tissu et l ’os
- Une diminution de la vascularisation entraîne rapidement une crise hypoxique
- Equilibre obligatoire entre ostéoblastose / ostéoclastose
- Nécessité d’un apport correct d’O_2 et nutriments pour une bonne homéostasie

O_2 et physiologie osseuse

- Une dette en O_2 se crée plus facilement dans l ’os que dans un autre tissu (régénération vasculaire plus difficile)

- Un changement de physiologie entre corticale et médullaire (sepsis ++) se traduit par une disparition de la circulation médullaire

- Si altération du flux sanguin, les ostéoclastes continuent à fonctionner mais pas les ostéoblastes

- Diffusion de O_2 centrifuge = nécessité de fortes P_PO2 pour migration du centre vers périphérie et la corticale (nutrition des ostéoblastes)

Ostéite chronique et hypoxie

J Bone Joint Surg Am. 1967 Jul;49(5):903-14.

The effect of reduced barometric pressure on fracture healing in rats.

Makley JT, Heiple KG, Chase SW, Herndon CH.

L'hypoxie retarde la régénération osseuse, réduit la consolidation post fracturaire

Conjonction de facteurs : contusion musculaire, lésions vasculaires, matériel, ischémie osseuse, terrain = tendance à la chronicité

Diminution de :

- **La production de fibroblastes = synthèse collagène compromise**
- **Néoangiogénèse**
- **Microbicidie des PN**
- **Activité ostéoclastique (empêche la détersion de l'os nécrosé)**

Ostéite chronique et hypoxie

- **L'hypoxie favorise l'activité catabolique**

  Ostéoclastes : grands consommateurs d'O_2 (besoins énergétiques intenses) → déficit en O_2 à la périphérie ⟶ diminution oxygénation ostéoblastes ⟶ raréfaction de la corticale

- **Dette en O_2 : déséquilibre entre apports et consommation**

- **L'hypoxie locale explique le passage à la chronicité**

  PO_2 médullaires fractures infectées / non infectées

OHB : action anti infectieuse

Etudes expérimentales

Surg Forum. 1976;27(62):18-20.

Effect of O2 tension on microbicidal function of leukocytes in wounds and in vitro.

Hohn DC, MacKay RD, Halliday B, Hunt TK.

Réduction de la phagocytose sur Staph.aureus quand PpO_2 < 30 mmHg.

Si PpO_2 = 0, le pouvoir de bactéricidie des PNN diminue de 50% par diminution de production des RL

Effets réversibles à l'administration d'O_2

Arch Surg. 1986 Feb;121(2):191-5.

Oxygen as an antibiotic. A comparison of the effects of inspired oxygen concentration and antibiotic administration on in vivo bacterial clearance.

Knighton DR, Halliday B, Hunt TK.

Abstract

Since prophylactic antibiotics and changes in tissue partial pressure of oxygen may affect bacterial clearance by different mechanisms, we tested the effects of hypoxia, hyperoxia, and normoxia with and without antibiotic administration on bacterial clearance. We found that improving tissue oxygenation by administration of normobaric oxygen decreased infectious necrosis as effectively as prophylactic antibiotic administration and that improved tissue oxygenation and antibiotic administration had an additive effect. We believe that a fraction of inspired oxygen of 45% should be added to prophylactic antibiotics as standard perioperative and postoperative care.

OHB : action anti infectieuse

Etudes expérimentales

J Infect Dis. 1978 Sep;138(3):312-8.

Therapy with hyperbaric oxygen for experimental osteomyelitis due to Staphylococcus aureus in rabbits.

Mader JT, Guckian JC, Glass DL, Reinarz JA.

Abstract

Hyperbaric oxygen (HBO) is used as adjunctive therapy of chronic osteomyelitis, but its efficacy remains controversial. A recently developed rabbit model for osteomyelitis due to Staphylococcus aureus was used to compare the results of treatment with HBO, cephalothin, a combination of both, or no treatment. Cultures of bone were positive in 10 (91%) of 11 control animals (untreated), five (36%) of 14 animals treated with HBO, eight (47%) of 17 treated with cephalothin, and six (40%) of 15 treated with HBO plus cephalothin. All three treatment groups differed significantly from untreated controls in the number of positive cultures obtained (P less than 0.01), but there were no significant differences among treatment groups. In vitro growth and killing curves (1.0 microgram of cephalothin/ml) constructed after exposure to HBO revealed no change from parallel control studies in ambient air. These data demonstrate that therapy with HBO is at least as effective as antibiotic therapy. The therapeutic effectiveness of HBO does not appear to be related to antibacterial activity.

J Infect Dis. 1980 Dec;142(6):915-22.

A mechanism for the amelioration by hyperbaric oxygen of experimental staphylococcal osteomyelitis in rabbits.

Mader JT, Brown GL, Guckian JC, Wells CH, Reinarz JA.

Abstract

Although hyperbaric oxygen (HBO) is as effective as cephalothin against osteomyelitis due to Staphylococcus aureus in the rabbit, the effect is not by directing killing. To investigate the mechanism, argon washouts (perfusion) and oxygen tensions were measured by intramedullary probes placed in the metaphyses of infected and uninfected tibias. In vitro phagocytic killing activity for S. aureus was determined at oxygen tensions found in these bones under ambient and HBO conditions. Mean tibial oxygen tensions (mm Hg) under ambient conditions were 21 (infected) and 45 (uninfected); under HBO conditions, 104 (infected) and 321 (uninfected). Perfusion was decreased in osteomyelitic bone and was not acutely increased by HBO in either normal or infected bone. Phagocytic killing of S. aureus was markedly decreased at 23 mm Hg of O2, significantly improved at 45 and 109 mm Hg, and most effective at 150 mm Hg. Thus, in osteomyelitic bone, HBO increased intramedullary oxygen to tensions consistent with normal phagocytic function.

J Orthop Res. **1986**;4(3):330-6.

Effect of hyperbaric oxygen exposure on oxygen tension within the medullary canal in the rabbit tibial osteomyelitis model.

Esterhai JL Jr, Clark JM, Morton HE, Smith DW, Steinbach A, Richter SD.

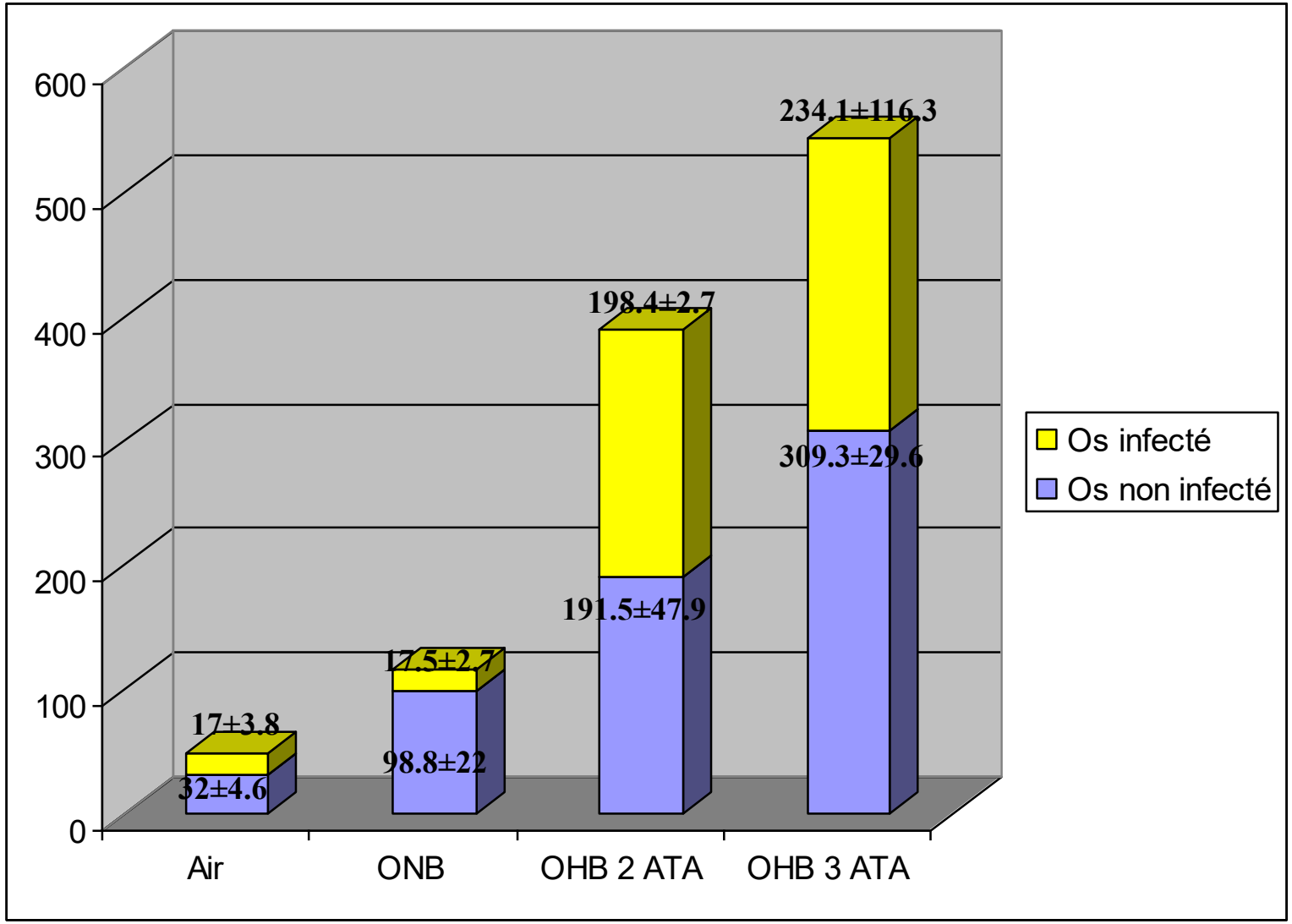

Expériences cliniques

Malerba et al., **“HBO in orthopedic disorders“** , Handbook on Hyperbaric Medicine. pp408-427, Springer, Berlin, 1996.

Etude rétrospective sur 430 patients
66,5% de guérison,
28% amélioration
Avec une moyenne de 67 séances

J Bone Joint Surg Am. 1986 Oct;68(8):1210-7.

Chronic non-hematogenous osteomyelitis treated with adjuvant hyperbaric oxygen.

Davis JC, Heckman JD, DeLee JC, Buckwold FJ.

Abstract
Between 1979 and 1982, thirty-eight patients with chronic non-hematogenous osteomyelitis were treated by local débridements of the wound, prolonged parenteral administration of antibiotics, and an average of forty-eight once-a-day treatments with hyperbaric oxygen. Of these thirty-eight patients, thirty-four remained free of clinical signs of osteomyelitis for an average of thirty-four months (range, twenty-four to fifty-nine months) after this regimen of treatment. Only four of the thirty-eight patients had been free of clinical signs of osteomyelitis for as long as three months during the two years preceding this treatment. Three of the four failures of treatment were evident within one month after treatment. This method of treatment appears to prolong the infection-free interval of patients with chronic non-hematogenous osteomyelitis.

38 patients
48 séances
Moyenne de suivi = 34 mois (24-59): 34 patients sans reprise infectieuse

Changgeng Yi Xue Za Zhi. 1998 Jun;21(2):165-71.

Chronic refractory tibia osteomyelitis treated with adjuvent hyperbaric oxygen: a preliminary report.

Chen CY[1], Lee SS, Chan YS, Yen CY, Chao EK, Ueng SW.

15 patients, 86% de guérison avec OHB + TRT conventionnel.

Suivi moyen : 17,2 mois

Head Neck. 1998 Aug;20(5):411-7.

A modified protocol for early treatment of osteomyelitis and osteoradionecrosis of the mandible.

Aitasalo K[1], Niinikoski J, Grénman R, Virolainen E.

89% de guérison

Kemmer A, Stein T, Hierholzer C. (2006). **Persistent osteomyelitis**. In:D. Mathieu ed., Handbook on hyperbaric medicine, Springer, 429-449.

79 patients avec ostéomyélite réfractaire MI, TRT infructueux > 3 ans (max : 20 ans)

Suivi de 24 à 60 mois : 54 patients (68%) = résolution

Clin Orthop Relat Res. **1979** Oct;(**144**):121-7.

Hyperbaric oxygen and chronic osteomyelitis.

Morrey BF, Dunn JM, Heimbach RD, Davis J.

Etude prospective sur 40 patients avec ostéite > 6 mois,
au moins une intervention chirurgicale
Récidive et ATB parentérale

Protocole :
chirurgie de débridement ± autogreffe osseuse ± lambeau musculaire, ATB, OHB
Suivi sur 2 ans

Résultats :

6 (15%) échecs

34 (85%) indemnes de toute récidive à 2 ans

30 patients (75%) indemnes de toute récidive après 8 ans

Results of Chronic Osteomyelitis of the Femur Treated with Hyperbaric Oxygen: A Preliminary Report

Chin-En Chen, MD; Jih-Yang Ko, MD; Te-Hu Fu[1], MD; Ching-Jen Wang, MD
(Chang Gung Med J 2004;27:91-7)

From December 1999 through May 2002, 13 patients with chronic refractory osteomyelitis of the femur were treated with adjunctive HBO. The most common infecting microorganism was Staphylococcus aureus. All cases were classified as type III or IV osteomyelitis according to the Cierny-Mader classification. Adequate surgical debridement and parenteral antibiotic treatment were performed. The average number of operations before HBO therapy was 4.6 times. HBO therapy at 2.5 atmospheres absolute for 120 minutes was administered for 5 days per week in all patients for an average of 50 days. The average number of HBO treatments was 32.2 times. The average follow-up period was 22 months, ranging from 12 to 42 months.

Complete eradication of infection with no recurrence of infection was noted in 12 of the 13 patients. One patient failed to respond to the treatment. The success rate of the treatment regimen was 92%. There were no HBO therapy related complications.

OHB : action sur la cicatrisation

Fibroblastes et collagène

Augmentation prolifération et activité fibroblastique

Augmentation de la synthèse collagène

Angiogénèse

Augmentation du nombre de vaisseaux

Augmentation taille du bourgeon de néovascularisation

Impact sur la cicatrisation osseuse

J Invest Surg. 1990;3(4):387-92.

Animal model for evaluating bone repair with and without adjunctive hyperbaric oxygen therapy (HBO): comparing dose schedules.

Barth E[1], Sullivan T, Berg E.

Acta Chir Scand. 1972;138(1):39-44.

Hyperbaric oxygenation and fracture healing. A biochemical study with rats.

Penttinen R, Niinikoski J, Kulonen E.

Swed Dent J Suppl. 1989;64:1-33.

Effects of hyperbaric oxygen treatment on bone healing. An experimental study in the rat mandible and the rabbit tibia.

Nilsson LP[1].

Oral Surg Oral Med Oral Pathol. 1976 Apr;41(4):423-9.

Acceleration of healing of maxillary and mandibular osteotomies by use of hyperbaric oxygen. A preliminary report.

Wilcox JW, Kolodny SC.

Reprise d'une activité ostéoclastique/ ostéoblastique

Ann N Y Acad Sci. 2010 Jun;1197:178-83. doi: 10.1111/j.1749-6632.2009.05393.x.

Hyperbaric oxygen treatment induces antioxidant gene expression.

Godman CA[1], Joshi R, Giardina C, Perdrizet G, Hightower LE.

Our analysis revealed an upregulation of antioxidant, cytoprotective, and immediate early genes. This increase coincided with an increased resistance to a lethal oxidative stress. Our data indicate that hyperbaric oxygen can induce protection against oxidative insults in endothelial cells and may provide an easily administered hormetic treatment to help promote healthy aging.

Cell Stress and Chaperones (2010) 15:431–442
DOI 10.1007/s12192-009-0159-0

ORIGINAL PAPER

Hyperbaric oxygen induces a cytoprotective and angiogenic response in human microvascular endothelial cells

Cassandra A. Godman · Kousanee P. Chheda · Lawrence E. Hightower · George Perdrizet · Dong-Guk Shin · Charles Giardina

The Effects of Hyperbaric Oxygen on Free Flaps in Rats

Carolyn M. Kaelin, MD; Michael J. Im, PhD; Roy A. M. Myers, MD; Paul N. Manson, MD; John E. Hoopes, MD

Arch Surg. 1990;125(5):607-609. doi:10.1001/archsurg.1990.01410170053011.

• The effects of hyperbaric oxygen on survival were investigated in free flaps and island flaps. Skin flaps transplanted following 18,21, and 24 hours of preservation at 24°C demonstrated survival rates of 20%, 10%, and 0%, respectively. Treatment with hyperbaric 100% oxygen improved the survival rates to 66%, 67%, and 40%. A preservation time of 21 to 24 hours at room temperature appears to be the threshold of irreversible ischemic damage. In acute island flaps, flap survival was improved significantly from 35% to 53% and 64% of the random flap area by preoperative or postoperative treatment, respectively. Prolonged preoperative and postoperative treatment improved survival to 66%.

Lambeaux : OHB en pré et post opératoire
Corrélation des résultats positifs : augmentation significative du taux de survie des lambeaux

Revue de Littérature 2024

O01. Hyperbaric Oxygen Therapy (HBOT) and infections: A systematic review

Enrico Moccia[1], Debora Podestà[2], Valeria Cremonini[3], Mauro Monti[4], Pasquale Longobardi[4]

[1]Divers and Riders Group of the Italian Navy, Le Grazie/Portovenere (SP), Italy
[2]Infectious and Tropical Diseases at Alma Mater Studiorum – Bologna, Italy
[3]School of Nursing, Ravenna Campus, University of Bologna, Italy
[4]Hyperbaric Centre Ravenna, Italy

Keywords: hyperbaric oxygenation, infectious disease, NSTI, osteomyelitis, adjunct therapy

Introduction: Necrotizing soft tissue infections (NSTIs), osteomyelitis and infections in general are widespread pathologies. Some of them, such as NSTIs, still have a high mortality rate and can lead to permanent disability. Although there are multiple possible therapies and treatments, the use of Hyperbaric Oxygen Therapy (HBOT) has not been systematically investigated as an adjuvant therapy to standard treatments to decrease tissue loss, surgery and mortality rates. The largest number of studies concerns NSTIs, chronic osteomyelitis and fungal infections. This review aims to clarify the effectiveness of HBOT as a complementary treatment to standard ones and to compare post-intervention mortality with standard therapy.

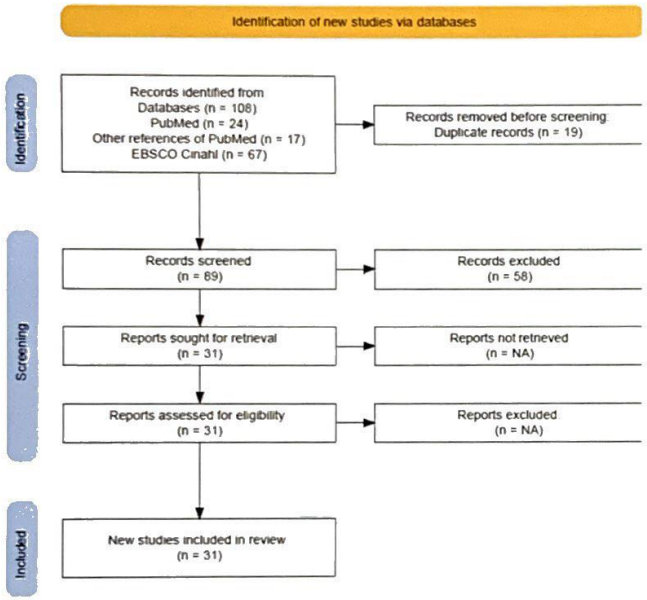

Methods: Randomized Controlled Trials (RCTs) and observational studies, from 1974 to 2024, searched on databases such as PubMed and EBSCO Cinhal were taken into consideration regarding two research questions. Question 1: "Should HBOT be recommended as adjunctive therapy in patients with NSTIs, fungal infection, or osteomyelitis?". Question 2: "The postoperative mortality is higher or lower in patients with NTSIs, fungal infection or osteomyelitis treated by HBOT as an adjunctive therapy versus standard therapy?". 108 records were identified, of which 89 were screened after duplicate removal. 58 records were excluded and, of these, 31 were included in the review and analyzed for the risk of bias and subsequently for the quality of evidence using the GRADE method.

Results: Despite the scarcity and low quality of the works present in the literature, the results currently available seem to indicate HBOT as an effective and safe therapy to be added to the treatments currently in use.

Conclusion: Despite the results on efficacy, the high heterogeneity of the protocols used makes further robust investigations on the use of HBOT in infections necessary.

Revue de littérature 2018

Review > Orthopedics. 2018 Jul 1;41(4):193-199. doi: 10.3928/01477447-20180628-02.

Effectiveness of Hyperbaric Oxygen Therapy for the Management of Chronic Osteomyelitis: A Systematic Review of the Literature

Olga D Savvidou, Angelos Kaspiris, Ioanna K Bolia, George D Chloros, Stavros D Goumenos, Panayiotis J Papagelopoulos, Sotirios Tsiodras

PMID: 30035798 DOI: 10.3928/01477447-20180628-02

Abstract

Hyperbaric oxygen has been used as an adjunctive measure in the treatment of chronic osteomyelitis. The aim of this systematic literature review was to analyze the outcome and the complications of hyperbaric oxygen for chronic osteomyelitis. Forty-five of 96 studies reporting the use of hyper-baric oxygen for 460 patients with chronic osteomyelitis met the inclusion criteria and were analyzed qualitatively. All patients previously received antibiotics and surgical debridement. Mixed bacterial flora was detected in most of the studies. Staphylococcus aureus was the isolated pathogen in 12 (60%) of the 20 cohort and in 4 (20%) of the 20 case studies. Adjuvant hyperbaric oxygen was effective in 16 (80%) of the 20 cohort and 19 (95%) of the 20 case studies. Overall, 308 (73.5%) of 419 patients with complete data had a successful outcome and no reported relapse. Available evidence supports a potentially beneficial role of adjunctive hyperbaric oxygen, especially in refractory cases of chronic osteomyelitis. [Orthopedics. 2018; 41(4):193-199.].

Copyright 2018, SLACK Incorporated.

succès du trt : 73,5 %

European Committee for Hyperbaric Medicine

2017

Type II (recommended)

Condition	Accepted			Non accepted		
	A	B	C	D	E	F
Diabetic foot lesion		x				
Compromised skin graft and musculocutaneous flap			x			
Osteoradionecrosis (other bones)			x			
Radio-induced proctitis / enteritis			x			
Radio-induced lesions of soft tissues			x			
Surgery and implant in irradiated tissue (preventive action)			x			
Sudden deafness			x			
Ischemic ulcer			x			
Refractory chronic osteomyelitis			x			
Neuroblastoma Stage IV			x			

Les niveaux de preuve des études cliniques

Niveau de preuve	
A	≥ 2 études concordantes, de grande échelle, en double aveugle, randomisées et contrôlées, avec peu ou pas de biais méthodologique
B	études randomisées en double aveugle, mais avec quelques défauts méthodologiques, études de petits échantillons ou une seule étude
C	opinion commune d'experts
D	études non contrôlées sans consensus d'experts
E	absence de preuve, biais méthodologique ou d'interprétation empêchant toute conclusion
F	procédure non indiquée car aucune preuve existante

Les directives EBM

sont généralement basées sur 3 axes:

1 - le niveau de preuve

2 - l'interprétation de la preuve

3 - le niveau de la recommandation

Début de traitement

20 ème

La cicatrisation de la peau est de bon pronostic, mais ne suffit pas, poursuite du protocole pour l’infection osseuse

40°-50° Séances

La cicatrisation est laborieuse: Le Temps est long…

Mme P. 30 ans

diabétique type 1, neuropathie périphérique, rétinopathie,
4 ostéites (2 /pied G., 2 pied/ Dt. avec amputation du 4° orteil pied droit en 2006)

Mars 2012 : apparition plaie minime face plantaire pied droit
Avril 2012 : signes infectieux avec rougeur, chaleur motivant l'hospitalisation :
diagnostic d'ostéite (IRM, TDM et scintigraphie)

Traitement par Tazocilline + Tavanic 3 semaines (Enterobacter Cloacae)
puis Invanz + Tavanic

Début séances OHB le 25/06/2012 ; protocole : 30+20

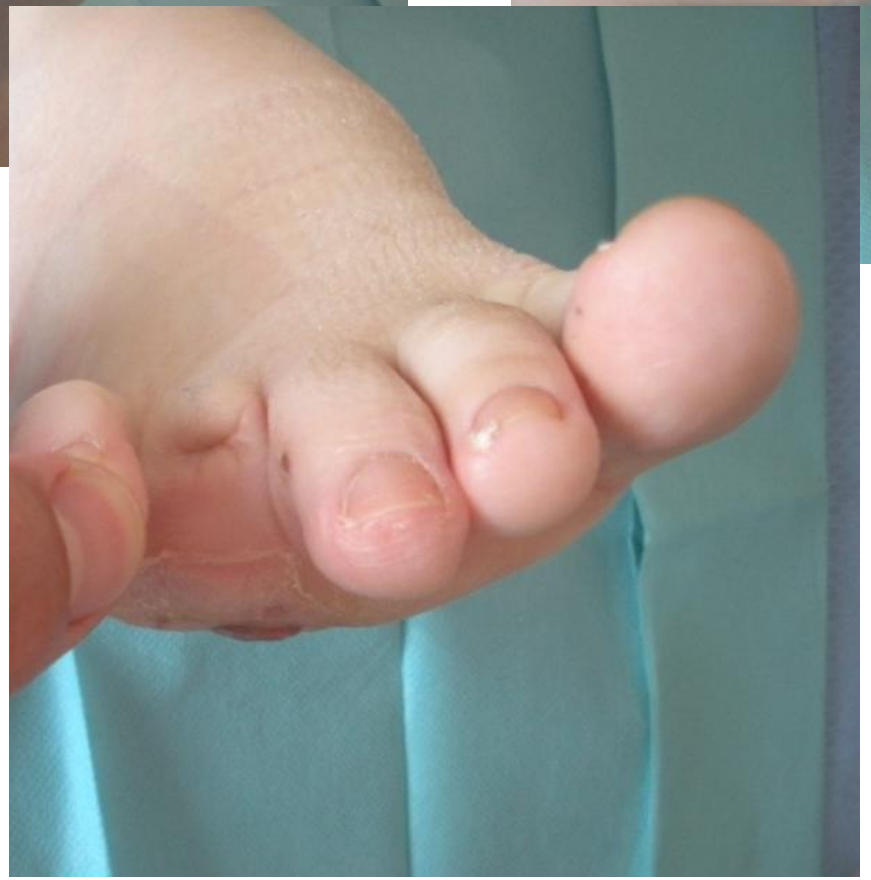

20° séance

30° séance

reprise OHB

Dernière séance le 08/08/2012 avec bon résultat (50 Séances au total)

Cs post thérapeutique J 20 post traitement par OHB

Plus de problème jusqu'en 09/2013 : retard cicatrisation sur ostéite 3 ème orteil droit amputé le 27/09
Pas de germe retrouvé au prélèvement opératoire

22/10
20 ème séance

Le 28/11 (soit 25 jours plus tard) : plaie orteil pied droit 5ème orteil depuis début novembre
Reprise OHB

02/12/2013 :
IRM : ostéo-arthrite de P1 et de P2 du 5ème rayon.
Amputation prévue.

La cicatrisation est laborieuse: Le Temps est long…et le chemin difficile...

Nouvelle série de 20 séances

03/01/2014 (35ème séance) : très bonne évolution

Plaie cicatrisée.

Biopsie profonde stérile.

Il n'est plus question d'amputation.

Prise en charge des O.M. Refractaires

- **Antibiothérapie**

Quinolones,-linézolide, métronidazole, clindamycine, acide fusidique, rifampicine
Site implantable souvent

- **Evaluation :**
  - **Biologique : FNS, marqueurs infectieux**
  - **Bactériologique**
  - **Imagerie : IRM +(+/- TDM)**

  (avant, 6 mois, 1 an)

- **OHB : 90-120 minutes, 2,5 ATA, 2/jour si possible, sinon 1 /j) moyenne de 40-60 séances**

Indications : particulièrement type B de Cierny-Mader (3B et 4B+ + +)

L'ancienneté de l'affection a peu d'importance

Ostéomyélites réfractaires: contextes précoces ou tardifs

- Echec thérapeutique avec récidive des signes infectieux

- Evolution défavorable malgré les traitements

-chirurgical

-et anti infectieux

bien conduits

Ostéomyélites réfractaires: En pratique

- Indication : **infections réfractaires osseuses et articulaires**
- Niveau de preuve en reco plus récente/ physiopathologique , animal et clinique + récentes
  - Recommandations établies depuis > années 2000
  - Stratégie multidisciplinaire : CHIRURGIE + INFECTIOLOGIE + OHB
  - OHB indiquée après prise en charge chirurgicale et en infectiologie avec antibiothérapie orientée par la bactériologie sur prélèvements profonds
  - OHB prolongée +/- 50-60 séances pour l'action anti infectieuses en complément de l'antibiothérapie prolongée
  - Parfois utile aussi en cas de reconstruction associée (lambeaux et greffes)

Bref !

- **Infections osteo articulaires et OHB ?**
- indiquée pour les **Ostéomyélite réfractaires :**
- **Complément de chirurgie et antibiothérapie orientée par la bactériologie sur Biopsie osseuse**

Temps long mois- années…

MERCI

bruno.barberon@ap-hm.fr