Urgences dentaires à bord des navires médicalisés

Pr Valérie BERTAUD
PU-PH Pôle d'Odontologie
Responsable du Service des Urgences Odontologiques
CHU de RENNES

Difficultés pour le médecin embarqué

- Identifier l'origine dentaire (ou non) des symptômes
  - Facile si traumatisme, moins si lithiase salivaire ou primo-infection herpétique…
- Soulager la douleur, Evaluer le caractère urgent, traiter si possible
- Savoir quand et comment adresser (à un chirurgien-dentiste en urgence)

Quelques rappels anatomiques

- La dent = l'odonte. Elle est entourée du parondonte (tissus de soutien).

- L'**odonte** est constitué de:
  - L'**émail**
  - La **dentine**, constituant la couronne et la racine (recouverte de cément)
  - La **pulpe**, comportant un axe vasculonerveux. L'innervation est fournie par les branches terminales du nerf trijumeau.

- Le **parodonte** est constitué de:
  - La **gencive**
  - Le **desmodonte ou ligament**
  - Le **cément**
  - L'**os alvéolaire**

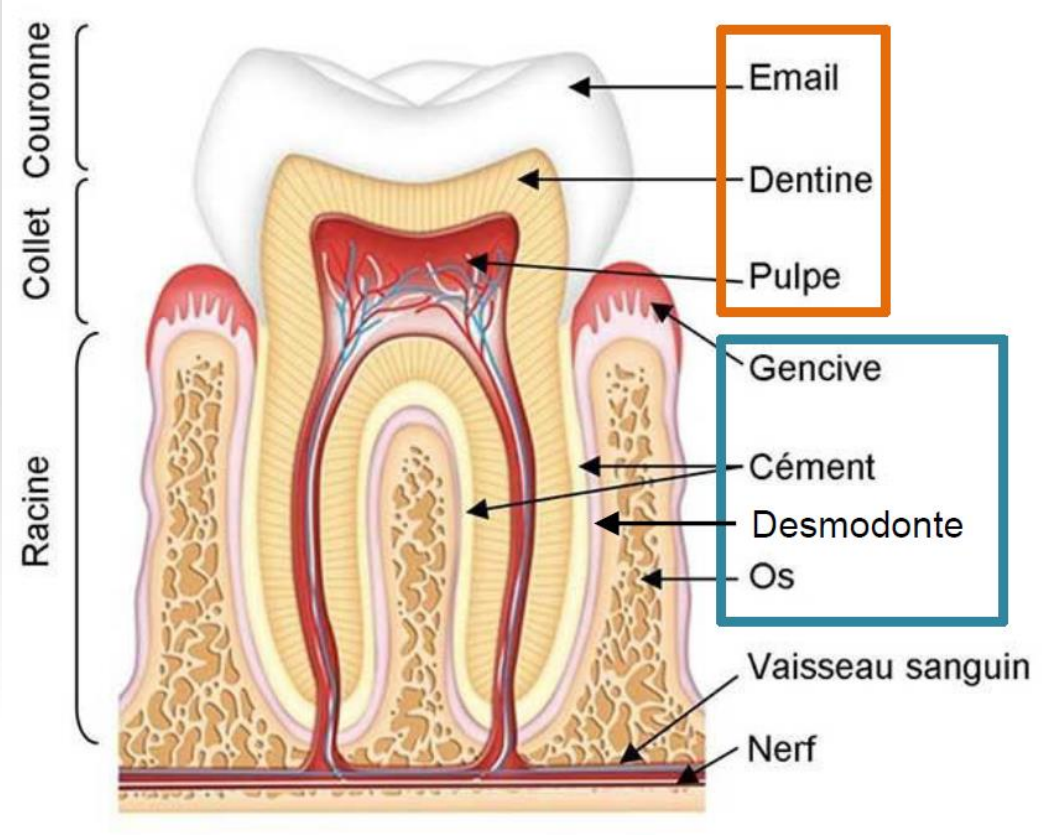

https://www.lecourrierdudentiste.com/lepatient/blog/l-anatomie-d-une-dent.html

Quelques rappels anatomiques

1. **Email** : Tissu le plus dur de l'organisme, il contient 95% de substances minérales. Plus ou moins translucide, il laisse apparaître la couleur de la dentine sous-jacente.
2. **Dentine** : tissu de soutien de l'émail – constitue l'essentiel de la dent. C'est un tissu minéral plus poreux que l'émail.
3. **Pulpe** : tissu conjonctif à l'intérieur de la dent, elle lui donne sa vitalité et sa sensibilité. Elle contient les nerfs, des vaisseaux lymphatiques, des veines et des artères. Ceux-ci sont en continuité avec les vaisseaux sanguins de la face.
4. **Gencive** : la gencive adhère à l'os qui soutient les dents et le protège. Saine, elle est rose, mat d'aspect granité (peau d'orange). Cet aspect est garant de bonne santé gingivale et de sa résistance aux agressions.
5.
6. **Apex** : extrémité de la racine. Elle est ouverte, laissant le passage aux nerfs et aux vaisseaux sanguins.
7. **Os alvéolaire** : creusé d'alvéoles qui contiennent les dents, cet os fait corps avec les os maxillaires et mandibulaires.
Il se forme avec les dents et se résorbe avec la perte des dents.

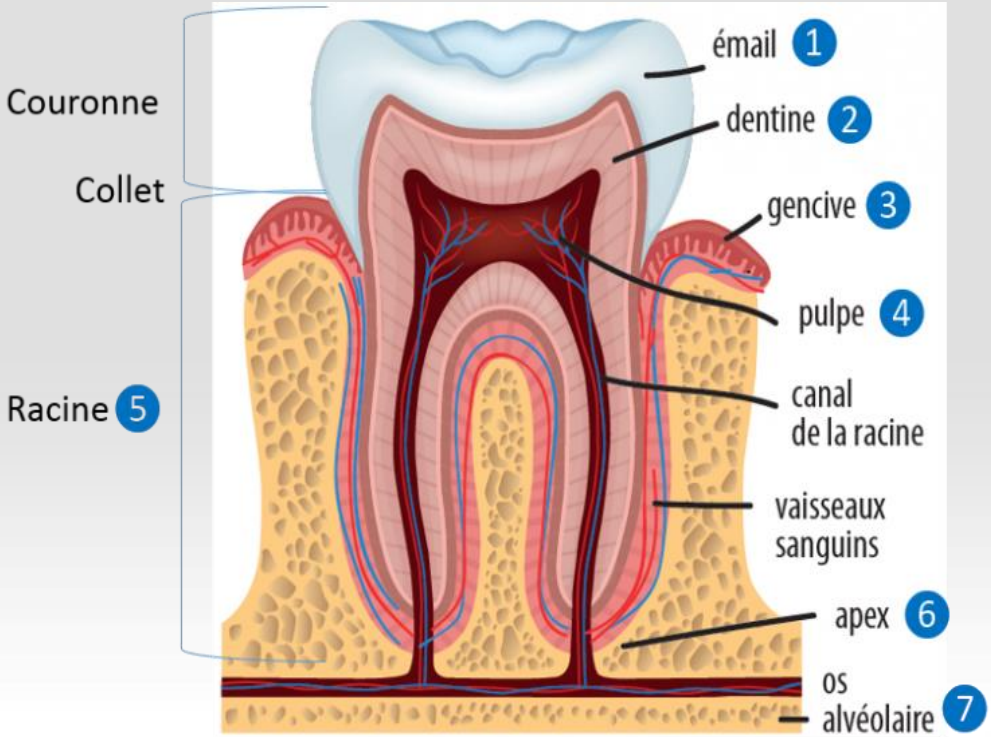

La numérotation des dents

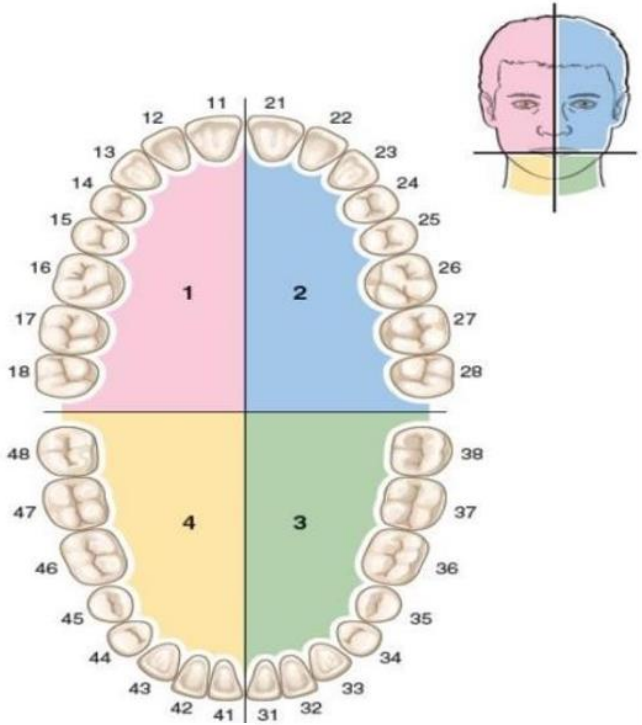

Secteur 1: maxillaire droit
Secteur 2: maxillaire gauche
Secteur 3: mandibulaire gauche
Secteur 4 mandibulaire droit

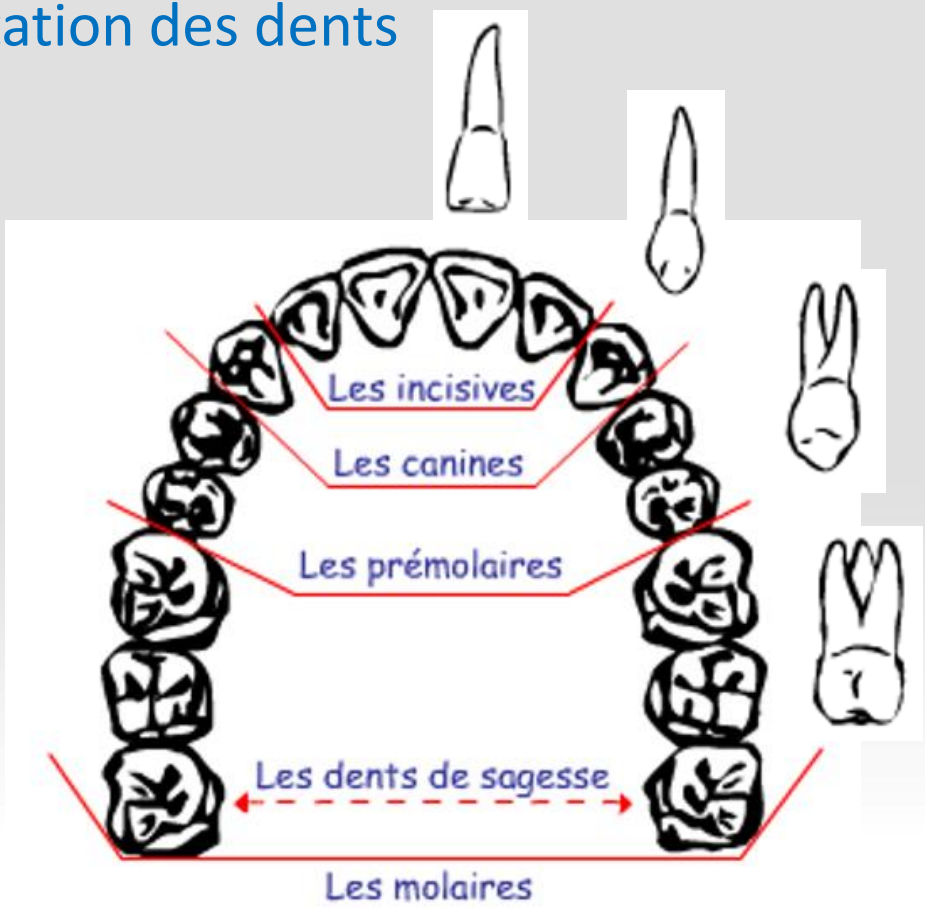

La numérotation des dents

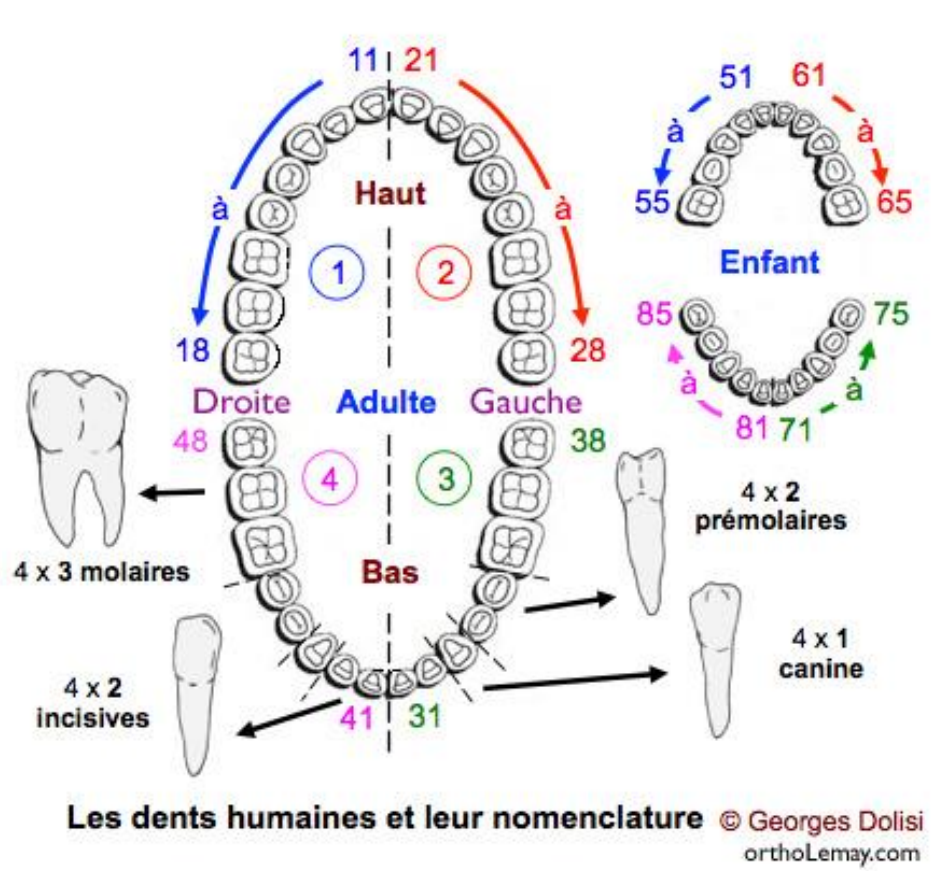

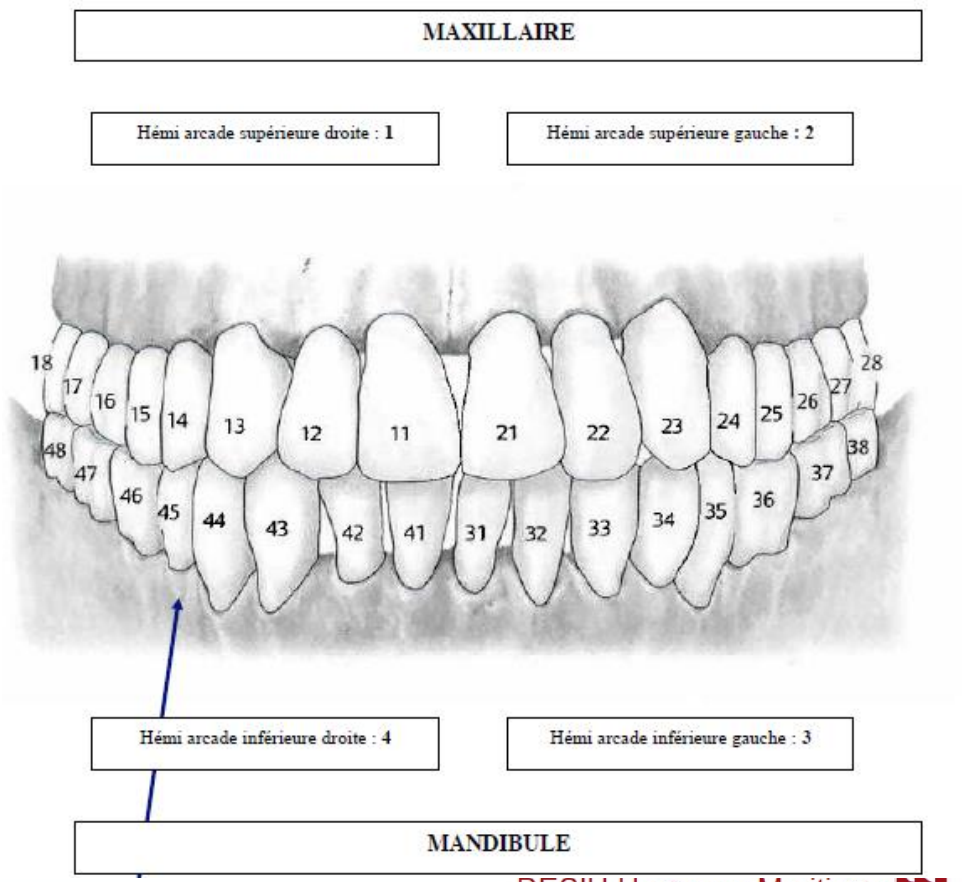

Les faces des dents

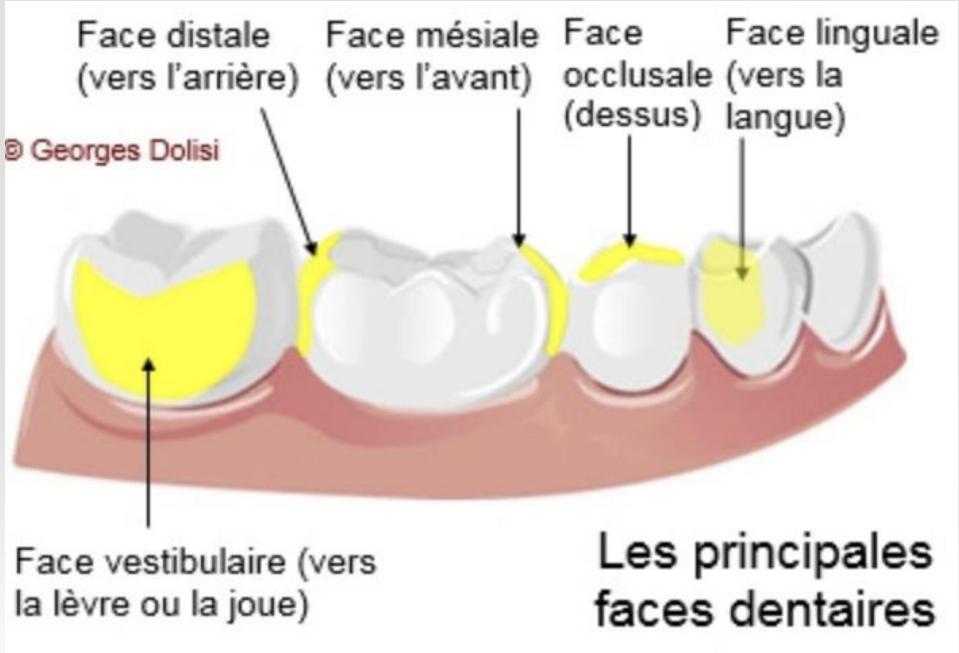

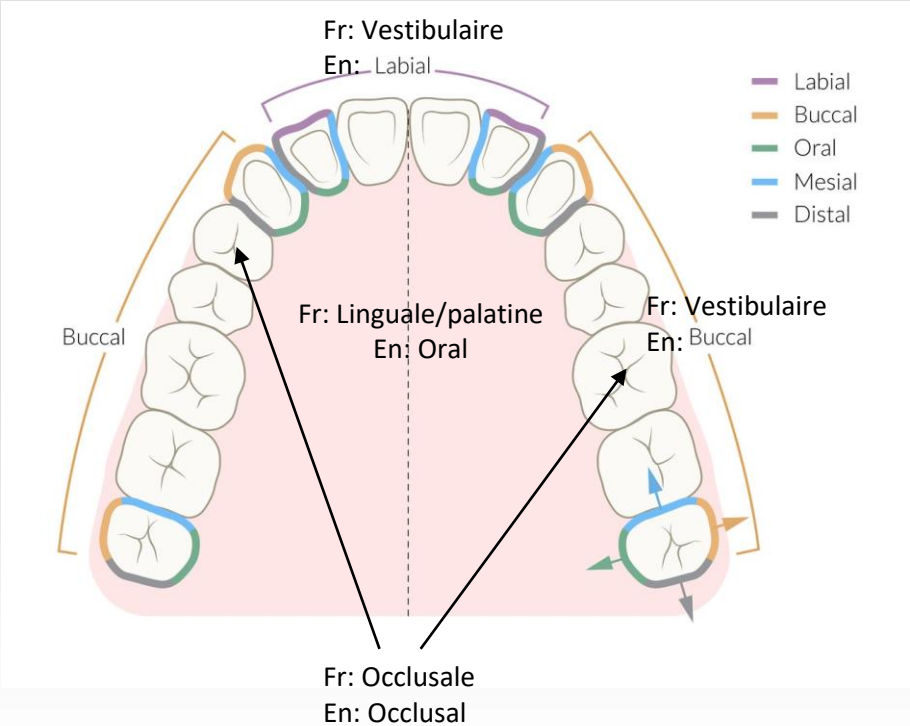

5 faces: Mésiale, Distale, Occlusale (ou bord incisif pour les incisives)
Vestibulaire, Linguale (ou palatine au maxillaire)

La flore buccale

- un écosystème complexe.
  - Salive : plus de 500 micro-organismes différents!
  - Langue : prédominance de streptocoques
  - Muqueuse gingivale : prédominance de streptocoques, mais aussi anaérobies, spirochètes…
  - Zone de jonction dent/gencive : flore anaérobie
- Cette flore évolue tout au long de la vie. A l'état d'équilibre, elle limite l'implantation de bactéries exogènes.

Le processus carieux

- La maladie carieuse
  - Maladie chronique
  - D’origine bactérienne

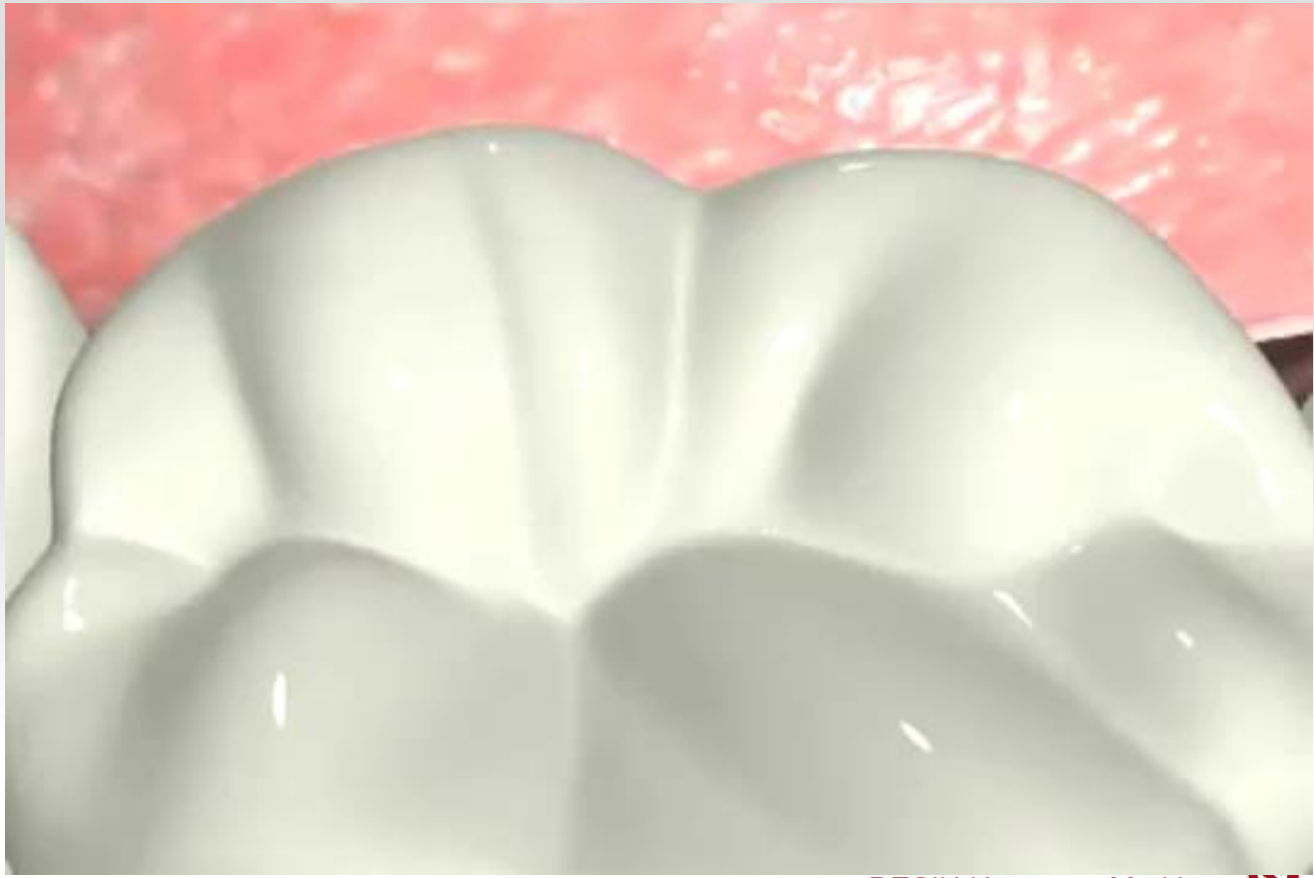

Interrogatoire du patient

A l'aide des **seuls interrogatoire et examen clinique**, identifier un diagnostic parmi ces 4 catégories:

1. **Urgence douloureuse** (dentaire ou parodontale): **Douleur :** depuis quand ? Localisation ? **Intensité** (EVA)? **Type de la douleur?**
   - **Intensité** par différentes échelles : EVA (Echelle Visuelle Analogique/10), EN ou ENS (Echelle Numérique Simple/10), Echelle Comportementale d'hétéro-évaluation (CHEOPS/13), EV (Echelle des Visages/10)
   - **Caractéristiques de la douleur**:
     - Fréquence, Rémanente ? si oui, combien de temps?
     - Résistances aux antalgiques,
     - Spontanée ou provoquée; Facteurs déclenchants (froid, chaud, mastication,…)
     - Durée,
     - Exacerbée (décubitus), localisée ou irradiante?
     - Prises d'antalgiques? Efficacité ?
2. **Urgence infectieuse** (cellulite): T°, Adénopathie, Tuméfaction faciale (importance, localisation), Trismus (intensité : serré, modéré ou léger)
3. **Urgence traumatique** : Expulsion, Luxation, Impaction, Fracture coronaire avec ou sans exposition pulpaire (pulpe visible)
4. **Urgence hémorragique** : Depuis quand, Origine (extraction,…), continue ou intermittente

	Prise en charge dans la vacation en cours, sans attente Stade I	Prise en charge dans la vacation en cours	Prise en charge dans les 24h Stade II	Prise en charge sous 24 à 48h Stade III
Infection	▪ Plusieurs signes généraux associés et importants: Altération de l'état général ▪ Cellulite de la face avec trismus serré ET ▪ Fermeture de l'angle interne de l'œil OU Dysphagie	▪ Cellulite modérée ▪ Sans dysphagie	▪ Peu de signes généraux ET ▪ Signes loco-régionaux (empâtement vestibulaire, trismus modéré ou faible,…)	▪ Suspicion d'infection sans signes généraux.
Hémorragie	Continue ne cédant pas avec une compression (compresse) Post-chirurgicale , immédiate ou à distance (J+5 à J+7) OU suite à blessure ou traumatisme : langue, joue,…. OU suite à la perte d'une dent temporaire	▪ Gingivale spontanée	▪ Intermittente suite à une extraction, blessure ou traumatisme ne cédant pas avec une compression (compresse)	▪ Gingivale provoquée (au brossage par exemple)
Traumatisme	▪ Expulsion de dent permanente(délai d'intervention : moins d'1 h).	Fracture coronaire avec exposition pulpaire 	▪ Mobilité dentaire (fracture radiculaire, luxation), impaction ▪ Expulsion de dents temporaires ▪ Fracture coronaire sans exposition pulpaire ▪ Perte d'attelle de contention post-traumatique	▪ Traumatisme sans signe clinique apparent: pas de fracture dentaire ni mobilité.
Douleurs		▪ EVA =7-10 ▪ Douleur permanente, irradiante résistantes aux antalgiques diurnes et nocturnes, plutôt spontanées, lancinante	▪ EVA = 6-4 Douleurs continues ▪ OU Douleurs plutôt intermittentes, pas ou peu irradiantes, soulagées partiellement avec les antalgiques, plutôt diurnes, plutôt provoquées (froid,	▪ EVA =1-3 ▪ Douleurs continues ▪ OU Douleurs intermittentes, pas irradiante, soulagées totalement avec les antalgiques, totalement provoquées

	Prise en charge dans la vacation en cours, sans attente Stade I	Prise en charge dans la demi-journée	Prise en charge dans les 24h Stade II	Prise en charge sous 24 à 48h Stade III
Infection	▪ Plusieurs signes généraux associés et importants: Altération de l'état OU Dysphagie	▪ Cellulite modérée ▪ Sans dysphagie	▪ Peu de signes généraux ET aux oulaire, faible,…)	▪ Suspicion d'infection sans signes généraux.
Hémorragie	Continue ne cédant pas avec une compression (compresse) Post-chirurgicale , immédiate ou à distance (J+5 à J+7) OU suite à blessure ou traumatisme : langue, joue,…. OU suite à la perte d'une dent temporaire	▪ Gingivale spontanée	▪ Intermittente suite à une extraction, blessure ou traumatisme ne cédant pas avec une compression (compresse)	▪ Gingivale provoquée (au brossage par exemple)
Traumatisme	▪ Expulsion de dent permanente(délai	Fracture coronaire avec	▪ Mobilité dentaire (fracture exposition pulpaire ▪ Perte d'attelle de contention post-traumatique	▪ Traumatisme sans signe ique apparent: pas de cture dentaire ni bilité.
Douleurs		▪ EVA =7-10 plutôt spontanées, lancinante	▪ EVA = 6-4 Douleurs continues ▪ OU Douleurs plutôt intermittentes, pas ou peu irradiantes, soulagées partiellement avec les antalgiques, plutôt diurnes, plutôt provoquées (froid,	▪ EVA =1-3 ▪ Douleurs continues ▪ OU Douleurs intermittentes, pas irradiante, soulagées totalement avec les antalgiques, totalement provoquées

Cellulite cervico-faciale

Expulsion/fracture dentaire

Pulpite

	Prise en charge dans les 24h Stade II	Prise en charge sous 24 à 48h Stade III	Prise en charge sous 3 à 7 jours ou + Stade IV
Prothèses	▪ Blessure muqueuse liée à un appareil amovible ou à la fracture d'une prothèse conjointe .	▪ Fracture ou perte d'une prothèse en secteur antérieur ▪ Prothèse amovible irritant les muqueuses ▪ Fracture couronne/bridge irritant les muqueuses	▪ Fracture ou perte d'une prothèse en secteur postérieur. ▪ Descellement couronne/bridge - Fracture couronne/bridge ▪ Fracture prothèse amovible (appareil dentaire)
Autres	▪ Perte ou fracture d'une restauration entraînant une blessure (labiale, jugale).	▪ Perte de restauration sans douleur, en secteur antérieur	▪ Perte de restauration sans douleur, en secteur postérieur.
ODF	▪ Désolidarisation d'appareils ODF avec irritation ou gène pour le patient (blessure jugale, linguale ou labiale)	▪ Descellement d'appareils ODF sans irritation et sans gène	▪ Perte d'appareils ODF sans irritation et sans gène

Pathologie ou Situation Clinique	CAT (prescription, conseils prodigués aux patients en direct ou par téléphone)
Douleurs	**Prescription médicamenteuse :** - Selon l'échelle de l'EVA : Antalgique de niveau I, II ou III (ex. paracétamol, paracétamol+codéine, tramadol, dérivés morphiniques,…). - Si prescription d'anti-inflammatoires, bien évaluer le risque infectieux (local ou général). **Conseils au patient (en attendant la consultation odontologique) :** - En cas de douleurs intenses (EVA ou EN >6), consultation odontologique rapide. - Eviter de placer dans la dent un quelconque produit. Le geste local doit être réalisé par le chirurgien-dentiste. - Eviter si possible de prendre l'avion ou pratiquer la plongée sous-marine. - Ne pas prendre par automédication des anti-inflammatoires (ex. ibuprofène). - Dormir en position semi-couchée (position haute de la tête : peut permettre un certain confort). - Même si la douleur est soulagée, prévoir une consultation odontologique pour éviter l'aggravation et pour mettre en place un traitement étiologique.
Infection	**Prescription médicamenteuse :** - Antibiotiques : Amoxicilline (pouvant être associé à métronidazole ou ac. clavulanique selon le cas), en cas d'allergie aux pénicillines : Pristinamycine ou Clindamycine. - Ne pas prescrire d'anti-inflammatoire sans couverture antibiotique. - Antalgique : peut être prescrit en association avec les antibiotiques. **Conseils au patient (en attendant la consultation odontologique) :** - Eviter l'automédication notamment la prise d'anti-inflammatoire (ex. ibuprofène). - Consultation odontologique rapide voire immédiate selon le tableau clinique. - Ne pas arrêter les antibiotiques avant le terme prescrit malgré amélioration du tableau clinique. - Dire que les antibiotiques mettent un certain temps pour agir (1 à 2 jours) - Ne pas négliger un état infectieux et notamment si présence de signes généraux (T°, adénopathie, asthénie,…) >> nécessité d'une consultation.
Traumatisme	**Prescription médicamenteuse (non systématique) :** - Antibiotiques : en cas d'expulsion dentaire (normalement après réimplantation), Amoxicilline et en cas d'allergie aux pénicillines : Pristinamycine ou Clindamycine. - Antalgique : prescription de niveau I ou II selon la situation clinique. **Conseils au patient (en attendant la consultation odontologique) :** - Prévoir une consultation avec un chirurgien-dentiste le plus rapidement possible, même si absence de signe apparent de lésion bucco-dentaire. - En cas de fracture dentaire : si le morceau dentaire fracturé est retrouvé, le rincer au sérum physiologique et le laisser dans un flacon propre contenant du sérum physiologique jusqu'à la consultation. Eviter de toucher la dent fracturée en bouche. En cas de saignement important (très rare) : placer une compresse stérile sur la dent et comprimer. - En cas d'expulsion dentaire : rassurer le patient et l'entourage et surtout les encourager à chercher et à ramasser la dent expulsée (il vaut mieux perdre un peu de temps à chercher la dent expulsée que consulter rapidement sans la dent) et dans ce cas : - manipuler la dent par la couronne (ne pas toucher la racine : partie allongée), - rincer tout de suite la dent expulsée avec du sérum physiologique et le laisser dans un flacon propre contenant du sérum physiologique ou du lait froid ou de la salive de la personne traumatisée jusqu'à la consultation (éviter à tout prix le transport de la dent dans un milieu sec, i.e. mouchoir), - éviter le contact de la dent avec de l'eau (robinet, minérale), - ne pas nettoyer la dent avec un chiffon ou autre chose, - consulter immédiatement un chirurgien-dentiste (délai < 1 heure).) **Conseil au médecin urgentiste (en attendant la consultation odontologique) : (Cf. P. 12)**
Hémorragie	**Prescription médicamenteuse (non systématique) :** - Produit hémostatique : prescrire éventuellement Exacyl® à appliquer en bain de bouche **Conseils au patient (en attendant la consultation odontologique)** - Réaliser une compression avec des compresses stériles. - Consulter si persistance d'hémorragie. - Eviter les aliments chauds et durs. - Eviter le tabac et l'alcool.
Pb. ODF (orthodontie)	**Prescription médicamenteuse :** - Si muqueuse (langue, joue, lèvres) irritée par un appareillage orthodontique : prescrire un gel antalgique (ex. pansoral®) et des bains de bouche antiseptiques **Conseils au patient (en attendant la consultation odontologique) :** - Ne pas essayer de déposer un arc orthodontique avec une pince quelconque (risque de lésion dentaire ou muqueuse) - Consulter rapidement un chirurgien-dentiste ou un orthodontiste.
Pb. Prothèses	**Prescription médicamenteuse :** - Si muqueuse (langue, joue, lèvres) irritée par une prothèse : prescrire un gel antalgique (ex. pansoral®) et des bains de bouche antiseptiques **Conseils au patient (en attendant la consultation odontologique) :** - Consulter un chirurgien-dentiste.

Examen clinique exobuccal et endobuccal

- **Examen exobuccal**
  - AEG: prise de température…
  - Adénopathie ? Tuméfaction ? Fistule ? Erythème ?
  - **Signe de gravité : tuméfaction sous-mandibulaire**
    - risque de progression vers les voies aériennes

- **Examen endobuccal**
  - Muqueuse -> langue -> gencive -> parodonte -> dents
  - **Signe de gravité : comblement du vestibule / plancher buccal**
  - Palpation : table osseuse vestibulaire et palatine, gencives
  - Percussion dentaire
  - Passage du fil dentaire
  - Test de sensibilité au froid (air)



Examen bucco-dentaire

Interrogatoire

Caractéristiques de la douleur

Sans être pathognomonique, la douleur au froid est plutôt en défaveur d'une infection

Examen exo-buccal

Recherche de signes généraux / de gravité
(*cf p6 chapitre « cellulite »*)

Inspection et palpation ++
Tuméfaction, signes inflammatoires locaux, troubles de la mobilité faciale, adénopathies

Éliminer une collection / une cellulite

Examen endo-buccal (*)

Inspection des gencives et des muqueuses :
Erythème, tuméfaction, perte de substance, saignement

Inspection des dents :
Coloration, perte de substance

Cellulite et abcès sont les 2 principales indications à une antibiothérapie

Palpation ++
Avec l'index, ganté, patient bouche ouverte et fermée
Recherche d'une **douleur** / d'une **tuméfaction gingivale** en regard de la **racine de la dent** (en regard de la gencive, à 1cm de la jonction dent-gencive)

Éliminer un abcès dentaire

Recherche de mobilité de la dent

Une dent mobile et douloureuse, en dehors d'un contexte traumatique, est en faveur d'un abcès apical

Douleurs d'origine dentino-pulpaire: Carie dentinaire

- **Physiopathologie**
  - L'adhésion et le développement de bactéries (plaque dentaire) vont aboutir à la lyse de l'émail et de la dentine.

- **Sémiologie**
  - La dent est sensible au froid , au jet d'air, au sucre.
  - La douleur est **provoquée**, jamais spontanée et elle **disparait à l'arrêt de la stimulation**.

- **Traitement**
  - **Pas d'antibiothérapie**
  - Rappeler les mesures de prévention de la carie
  - Orienter vers un chirurgien-dentiste
  - **sans urgence**

Prise en charge par le médecin en milieu isolé

- Élimination des débris alimentaire
- curetage manuel de la lésion carieuse
- Mise en place d'une obturation temporaire : oxyde de Zinc – eugénol (Immediate Restorative Material = IRM®)

Prise en charge par le chirurgien-dentiste:

- curetage complet de la lésion careuse
- Mise en place d'une obturation permanente: résine composite, onlay…

Ce que fera le chirurgien-dentiste: soin restaurateur

LES 6 GESTES BARRIÈRES CONTRE LES CARIES ET LES MALADIES PARODONTALES

- Les caries et les maladies parodontales sont les deux grandes maladies infectieuses d'origine bactérienne qui touchent la sphère buccale.
  - > Les caries sont souvent associées à une consommation excessive de produits sucrés, mais le sucre n'est que le carburant qui permet **aux bactéries** de la plaque dentaire de se développer, de synthétiser des acides qui déminéralisent l'émail des dents et induisent la formation des lésions carieuses.
  - > Les maladies parodontales, quant à elles, sont dues à **des bactéries** qui engendrent une inflammation du tissu gingival, des saignements et progressivement une destruction des tissus de soutien des dents pouvant aller jusqu'à la perte de la dent.

- Ces maladies infectieuses de la bouche ont un point commun : elles ont un impact sur notre santé générale en induisant une inflammation à distance dans l'ensemble du corps humain, par dissémination, dans la circulation sanguine, des molécules proinflammatoires.

Mesures de prévention

Douleurs d'origine pulpaire: La pulpite

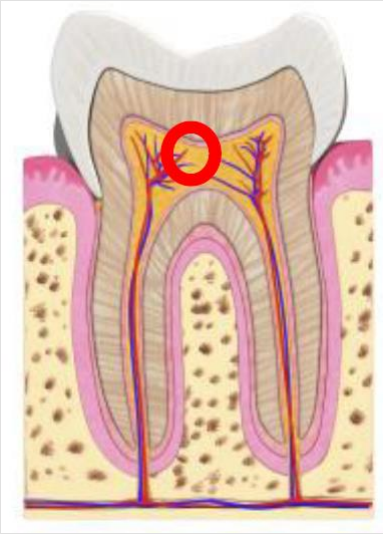

Etiologie : Inflammation de la pulpe dentaire

- vasodilatation capillaire avec augmentation du volume de la pulpe. La principale cause est la carie.
- La pulpite peut être réversible, si la cause est traitée, ou évoluer vers une pulpite irréversible, avec apparition d'une nécrose.

- **Pulpite réversible**
  - Sémiologie identique à celle de la carie dentinaire, mais **la douleur sera légèrement prolongée après l'arrêt de la stimulation**.

- **Pulpite irréversible (la « rage de dent » !)**
  - La douleur est sévère (>7/10), **continue**, **spontanée et provoquée,** **Pulsatile**
  - Il arrive parfois qu'elle soit exacerbée par le chaud et que l'application de froid apaise.
  - peut être insomniante, augmentant au décubitus dorsal, et à l'effort
  - Ne cède pas aux antagiques
  - Percussion de la dent causale +/- douloureuse

La pulpite irréversible

- **Traitement par le médecin ? : OUI**

Prescription médicamenteuse :

- Selon l'échelle de l'EVA : Antalgique de niveau I, II ou III (ex. paracétamol, paracétamol+codéine, tramadol, dérivés morphiniques,…).
- Si prescription d'anti-inflammatoires, bien évaluer le risque infectieux (local ou général).

Conseils au patient (en attendant la consultation odontologique) :

- En cas de douleurs intenses (EVA ou EN >6), consultation odontologique rapide.
- Eviter de placer dans la dent un quelconque produit. Le geste local doit être réalisé par le chirurgien-dentiste.
- Eviter si possible de prendre l'avion ou pratiquer la plongée sous-marine.
- Ne pas prendre par automédication des anti-inflammatoires (ex. ibuprofène).
- Dormir en position semi-couchée (position haute de la tête : peut permettre un certain confort).
- Même si la douleur est soulagée, prévoir une consultation odontologique pour éviter l'aggravation et pour mettre en place un traitement étiologique.

- **Adresser chez le chirurgien-dentiste ? : OUI, URGENT**
  - Seule l'ouverture de la chambre pulpaire soulagera le patient.

Ce que fait le chirurgien-dentiste en urgence

- Anesthésie locale ou locorégionale
- Nettoyage de la lésion carieuse
- Ouverture de la chambre pulpaire (diminution de la pression intra-pulpaire)
- Pulpectomie
- Obturation temporaire étanche

- Le traitement canalaire définitif sera réalisé le plus rapidement possible

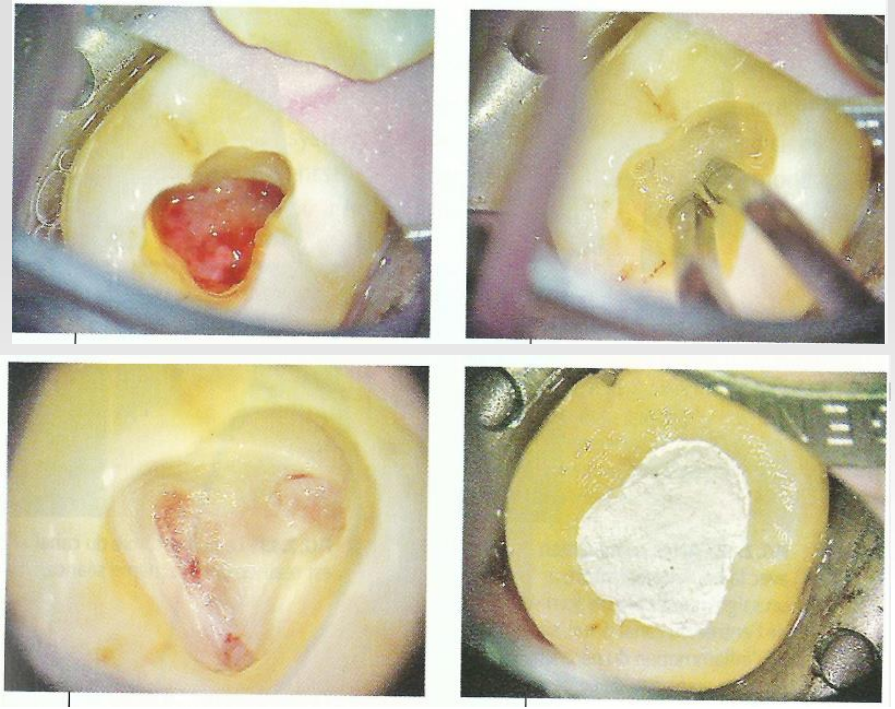

Ce que fera le chirurgien-dentiste: Traitement endodontique

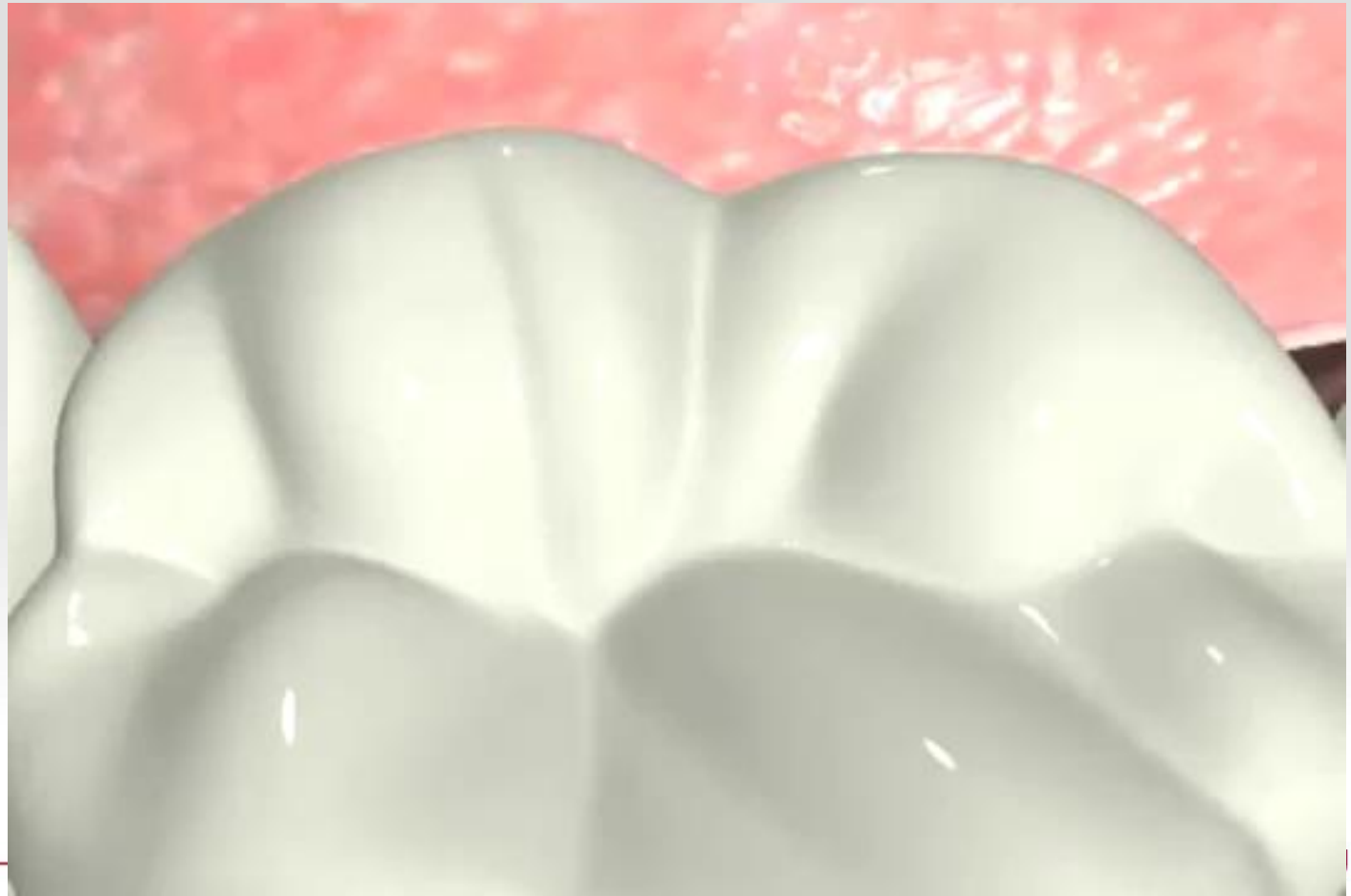

Douleurs d'origine parodontale: Parodontite apicale aigue et Lésion inflammatoire Périradiculaire d'Origine Endodontique (LIPOE) aigue

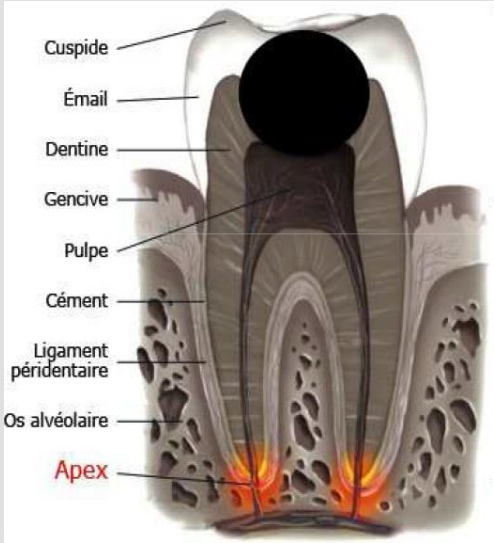

- **Physiopathologie** Infection du tissu conjonctif péri-apical, survenant sur une dent nécrosée /dévitalisée. Provient d'une infection endodontique.

- **Sémiologie**
  - Douleur **spontanée**, **continue**, **intense**.
  - Toujours **Douleur à le pression**, à la percussion
  - Le patient décrit une sensation de «dent longue» et la dent causale est aisément localisée.
  - Test au froid négatif

Parodontite apicale aigue et LIPOE aigue

- **<u>Traitement</u>**
  - **Antibiothérapie peut être prescrite si un geste dentaire n'est pas réalisable rapidement :**
    - **Amoxicilline 1g x 2/j pendant 7 jours**
    - Si allergie : clindamycine 600mg x2/j
  - Antalgique de niveau 2
  - Anti-inflammatoires contre-indiqués
  - Orienter vers un chirurgien-dentiste à distance pour bilan (sans urgence si évolution favorable sous antibiothérapie)

- **<u>Ce que le chirurgien-dentiste fera</u>**
  - Traitement endodontique

Infection: L'abcès apical

- **Etiologie infectieuse : nécrose pulpe dentaire, propagation bactéries dans le péri-apex osseux**
- **Sémiologie**
  - Signes cliniques généraux : douleur intense spontanée et continue
    - Adénopathie possible, AEG possible
  - Signes cliniques locaux : **tuméfaction en regard de la dent causale**
    - Le point clé de l'examen est la **palpation** qui retrouve une **tuméfaction douloureuse** en regard de la **racine** de la dent.
    - trismus possible, palpation de la gencive douloureuse, percussion de la dent causale douloureuse
    - Patient capable de désigner une zone douloureuse
  - Douleur : EVA > 4 à 8 /10 ; spontanée, sourde, intense, localisée
    - Diminue sous antalgiques (sans disparaitre complètement)
- **Traitement par le médecin ? : OUI**
  - Drainage
  - Antalgiques (palier 1-2)
  - Si fièvre, trismus ou adénopathie ou patient immunodéprimé ou à haut risque d'endocardite infectieuse : Antibiothérapie
    - En 1ère intention (Amoxicilline 2 à 3g), en 2ème intention (Amoxicilline+métronidazole ou amoxicilline+acide clavulanique)
- **Adresser chez le chirurgien-dentiste : OUI, dès que possible,** après la mise sous ATB

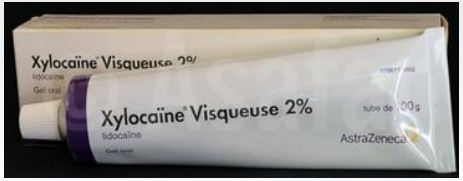

Infection: la cellulite

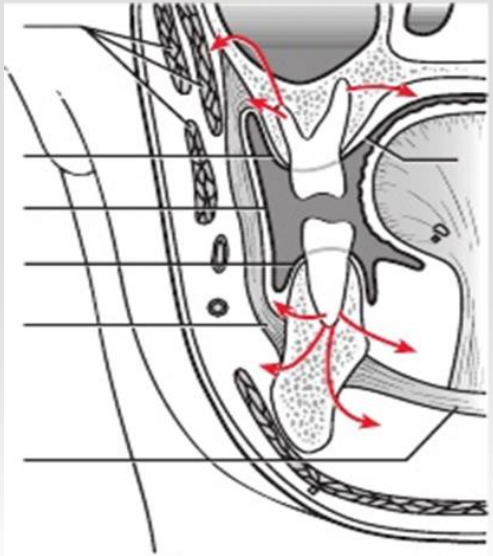

- Inflammation des espaces cellulaires péri-maxillaires
  - évoluant vers la suppuration à l'intérieur des loges délimitées par les insertions musculo-aponévrotiques
  - Nombreuses localisations possibles

- Etiologie : complication en règle générale d'une
  - **nécrose pulpaire** suite à une infection dentaire (carie) ou à un traumatisme mal soigné
  - ou **infection parodontale** négligée

Seule urgence dentaire pouvant engager le pronostic vital

Cellulites et Fistules d'origine dentaire - JM Peron, JF Mangez, EMC 22-033-A-10

Cellulite circonscrite : atteinte d'une seule loge anatomique

- Signes cliniques généraux : altération état général, tuméfaction unilatérale
  - peau tendue, chaude
- Signes cliniques locaux : muqueuse rouge/œdématiée en regard de la dent causale
  - Tuméfaction séreuse puis suppurée
- Douleur : EVA > 7/10, spontanée,
  - percussion douloureuse et palpation douloureuse
- **Traitement par le MG ? : OUI**
  - Drainage en phase suppurée
  - Antibiothérapie + Antalgiques (paliers 1-2) et bain de bouche à la chlorhexidine
    - En 1ère intention : Amoxicilline 2-3g/j + Métronidazole 1,5g/j pendant 7 jours
      En cas d'allergie aux pénicillines : Clindamycine (1200mg/j).
    - En 2ème intention : Amoxicilline 2-3g/j + Métronidazole 1,5g/j pendant 7 jours
      ou Amoxicilline 2-3g/j + acide clavulanique (rapport 8/1) pendant 7 jours
    - Ne pas prescrire d'anti-inflammatoire sans couverture antibiotique.
- **Adresser chez le chirurgien-dentiste ? : OUI, URGENT**
  - pour traiter étiologie, geste thérapeutique (avulsion dentaire, traitement endodontie …)

- **Sémiologie**
  - Hormis le tableau typique associant signes généraux et collection cutanée inflammatoire, la cellulite peut se manifester au stade débutant par une tuméfaction mal délimitée, sans signe inflammatoire, dans les suites d'un épisode dentaire douloureux
  - **En cas de doute, devant une symptomatologie peu marquée, il est préférable de ne pas prescrire d'antibiothérapie et de réévaluer à 24-48h**
  - **Rechercher des signes de gravité qui imposent l'hospitalisation :**
    - Érythème ou tuméfaction extensif, notamment en regard de la région orbitaire
    - Crépitation neigeuse à la palpation
    - Tuméfaction du plancher buccal
    - Dysphagie, trismus
    - Signes généraux marqués
    - Tenir compte également des comorbidités
- **Traitement**
  - **L'urgence est l'antibiothérapie (*) :**
    - **Amoxicilline + acide clavulanique 1g/125mg x 3/j 7 jours**
    - Si allergie : clindamycine 600mg x3/j (voire x4/j si poids > 100kgs) 7 jours
  - La consultation d'un chirurgien- dentiste est recommandée mais n'est pas l'urgence
  - **Si le patient est pris en charge en ambulatoire, une réévaluation à 48h est indispensable, avec hospitalisation facile en cas d'évolution défavorable**

(*) propositions différentes des reco 2011

Cellulite diffuse : atteinte d'emblée de plusieurs loges anatomiques

- Signes de gravité : altération état général: tp 39-40°C
- Signes cliniques locaux :
  - Tuméfaction jugale (ferme œil du patient et paupière supérieure)
  - Tuméfaction du plancher buccal +/- œdème lingual
  - Erythème étendu vers partie basse du cou
  - Crépitation: signe de gravité++
- **Traitement par le Médecin ? : OUI mais …** (Amoxicilline + métronidazole)
- **Adresser chez le chirurgien-dentiste ? : NON**

…mais surtout hospitalisation en URGENCE !
Et évacuation

Infection: L'abcès d'origine parodontale

Etiologie : infectieuse

- Signes cliniques généraux : adénopathie (inconstante)
- Signes cliniques locaux : œdème gingival et suppuration
- Douleur : inconstante (rare si fistulisation)

- **Traitement par le MG ? : OUI**
  - Drainage
  - Bain de bouche à la chlorhexidine, antalgiques
  - Si fièvre, trismus ou adénopathie ou patient immunodéprimé ou à haut risque d'endocardite infectieuse:
    - Antibiotique (Métronidazole 1500mg/j) pendant 6 jours

- **Adresser chez le chirurgien-dentiste ? : OUI,** sans urgence après la mise sous ATB
  - pour prise en charge de la pathologie parodontale

Infection : Péricoronarite

= Accident d'éruption des dents de sagesse

Etiologie : inflammatoire puis infectieuse

- Signes cliniques généraux : adénopathie (inconstante)
- Signes cliniques locaux : œdème gingival et suppuration
- Douleur : fréquente
- **Traitement par le MG ? : OUI**
  - Irrigation Chlorhehidine plusieurs fois par jour
  - antalgiques, bain de bouche à la chlorhexidine et antibiothérapie
    - En 1ère intention : ATB (Amoxicilline 2-3g) ou Clindamycine (1200mg et 2 prises) pendant 6 jours
    - En 2ème intention : ATB (Amoxicilline + acide clavulanique 2-3g) pendant 7 jours
- **Adresser chez le chirurgien-dentiste ? : OUI,** sans urgence après la mise sous ATB
  - pour suivi de la prise en charge des dents de sagesse: gingivectomie ou extraction

- **Physiopathologie**
- Il s’agit d’un gonflement douloureux du tissu gingival, généralement autour de la couronne d'une dent (d'où son nom), formant une sorte de « capuchon » recouvrant en partie la dent.
- Il s’agit souvent d’une dent de sagesse mandibulaire.

- **Sémiologie**
- La muqueuse gingivale est inflammatoire et vient recouvrir incomplètement la couronne de la dent.
- Un signe évocateur est la **douleur à l’ouverture de la bouche**.
- La pression peut mettre en évidence un écoulement hémato-purulent.
- Il peut exister des signes généraux et/ou loco- régionaux.

- **Traitement**
- **Antibiothérapie recommandée**
- – **Amoxicilline 1g x 2/j 7 jours**
- – Si allergie : azithromycine 500mg/j pendant 3 jours ou clindamycine : 600mg x2/j 7 jours.
- Bains de bouche *(chlorhexidine 0,12% ou 0,20%)*
- Orienter vers un chirurgien-dentiste sans urgence

Le syndrome du Septum : urgence parodontale

Etiologie : Impaction alimentaire entre deux dents

- Signes cliniques généraux : douleur surtout après le repas
  - **NB : Cause fréquente de douleur chez enfant**
- Signes cliniques locaux : Inflammation gingivale +++
  - Passage fil dentaire douloureux, et déclenchant un saignement
- Douleur : pulsatile, spontanée, score à l'EVA > 4 à 8 sur 10
  - de type pulpite : douleur aigue, sensation que « le cœur bat dar
- **Traitement par le médecin? : OUI**
  - Passer fil dentaire
  - conseils d'hygiène (fil dentaire, brossettes interdentaire), bain de bouche à la chlorhexidine
- **Adresser chez le chirurgien-dentiste ? : OUI**
  - pour traiter l'étiologie de l'impaction alimentaire

- Exemple d’ordonnance
- Bains de bouche chlohexidine 2%
- Eludril Perio OU Paroex
  - Bains de bouche matin, midi et soir pendant 6 jours

Gingivite Ulcéro-Nécrosante (GUN)

- **Physiopathologie**
- Atteinte de la gencive d'origine infectieuse, la GUN est souvent associée à une baisse immunitaire (HIV, stress, facteurs émotionnels).
- **Sémiologie**
- Douleurs aiguës, gênant l'hygiène bucco-dentaire et l'alimentation, avec gingivorragies. Mauvaise haleine et gout métallique sur la langue. Fièvre et altération de l'état général peuvent être présentes.
- **Y penser :** évoquer et rechercher un déficit immunitaire (VIH…)
- **Traitement**
  - **Antibiothérapie :** métronidazole 500mg x3/j pendant 7 jours
  - **Bains de bouche (chlorhexidine 0,12% ou 0,20%)**
  - **Insister sur l'hygiène bucco-dentaire**
  - Orienter vers un chirurgien-dentiste sans urgence

Alvéolite / ostéite

- Il s'agit d'un défaut de cicatrisation suite à une extraction
- L'os alvéolaire est à nu

- Prise en charge
  - Anesthésie
  - Curetage de l'alvéole
  - Hémostase: mordre sur une compresse pendant 10mn
  - Antibiothérapie: Amoxicilline ou Clindamycine en 1e intention

Autres urgences orales

- Primo-Infection herpétique
- Candidoses
- Aphtes

2) Urgence traumatisme dentaire

- Vérifier vaccination tétanos +++
- Signes extra-dentaires à toujours rechercher
  - Perte de connaissance ou céphalée : suspicion de commotion cérébrale
  - Saignement nez / oreilles, pupilles asymétriques : recherche lésion céphalique
- Examen exobuccal :
  - Si asymétrie faciale suite au choc **ou signe de fracture = adresser en milieu hospitalier**
- Examen endobuccal :
  - Nettoyer avec une compresse imbibée de sérum physiologique
  - Inspecter les muqueuses, les gencives et les dents

- La dent expulsée est une des situations d'urgence réelle en odontologie

Urgence traumatisme dentaire

Conseils au patient en direct ou par téléphone (en attendant la consultation odontologique) :

- En cas de **fracture dentaire** : rincer le morceau dentaire fracturé au sérum physiologique et le laisser dans un flacon propre contenant du sérum physiologique jusqu'à la consultation.
- En cas d'**expulsion dentaire** :

1. Rassurer, calmer le patient
2. Retrouver la dent expulsée, la toucher par la couronne et essayer de la replacer immédiatement. (le mieux à faire sur le lieu de l'accident) et dans ce cas :

- manipuler la dent par la couronne (ne pas toucher la racine),
- Si la dent est sale: rincer tout de suite la dent avec du sérum physiologique (ou du lait ou dans la salive du patient) et la réimplanter dans sa position initiale
- Très important d'encourager le personne, l'entourage à réimplanter la dent immédiatement sur le site de l'accident!!!
- Mordre sur une compresse ou un mouchoir pour maintenir la dent en place
- Si réimplantation immédiate impossible (patient inconscient), mettre la dent le plus vite possible dans un flacon propre contenant du lait froid, de la salive de la personne traumatisée ou du sérum physiologique jusqu'à la consultation (éviter absolument le transport de la dent dans un milieu sec, i.e. mouchoir)
- Eviter la déshydratation des cellules qui commence au bout de quelques minutes
- éviter le contact de la dent avec de l'eau (robinet, minérale),
- ne pas nettoyer la dent avec un chiffon sec ou autre chose,
- consulter immédiatement un chirurgien-dentiste (délai < 1 heure).

Types of Dental Trauma

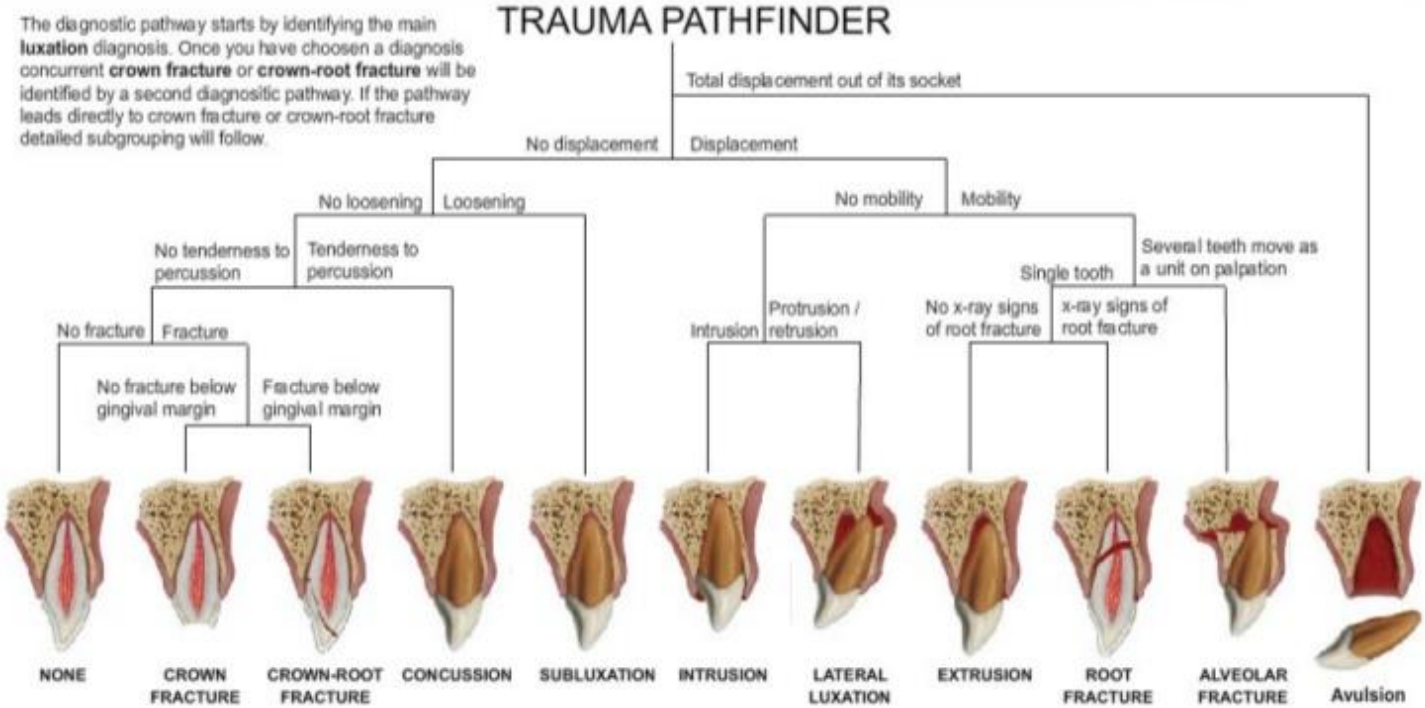

CAT devant un traumatisme dentaire

Si pas de déplacement de la dent (ou des dents) :

- Nettoyer la cavité buccale (bain de bouche chlorhexidine)
- Prescrire antalgiques si nécessaire

Si fracture d'une dent :

- Patient: Retrouver le morceau manquant de la dent et le conserver dans du lait ou du sérum physiologique
- Nettoyer la cavité buccale (bain de bouche chlorhexidine)

Si déplacement (luxation ou impaction) d'une ou de plusieurs dents :

- **ne pas chercher à extraire ou repositionner la dent**
- **Si isolé: repositionner la dent**

Si perte totale (expulsion) d'une dent :

- Patient: Retrouver la dent, la conserver dans du lait
- Nettoyer la cavité buccale (bain de bouche chlorhexidine)
- Réimplanter la dent

Adresser en urgence chez le chirurgien-dentiste

Algorithme de prise en charge d'un traumatisme dentaire

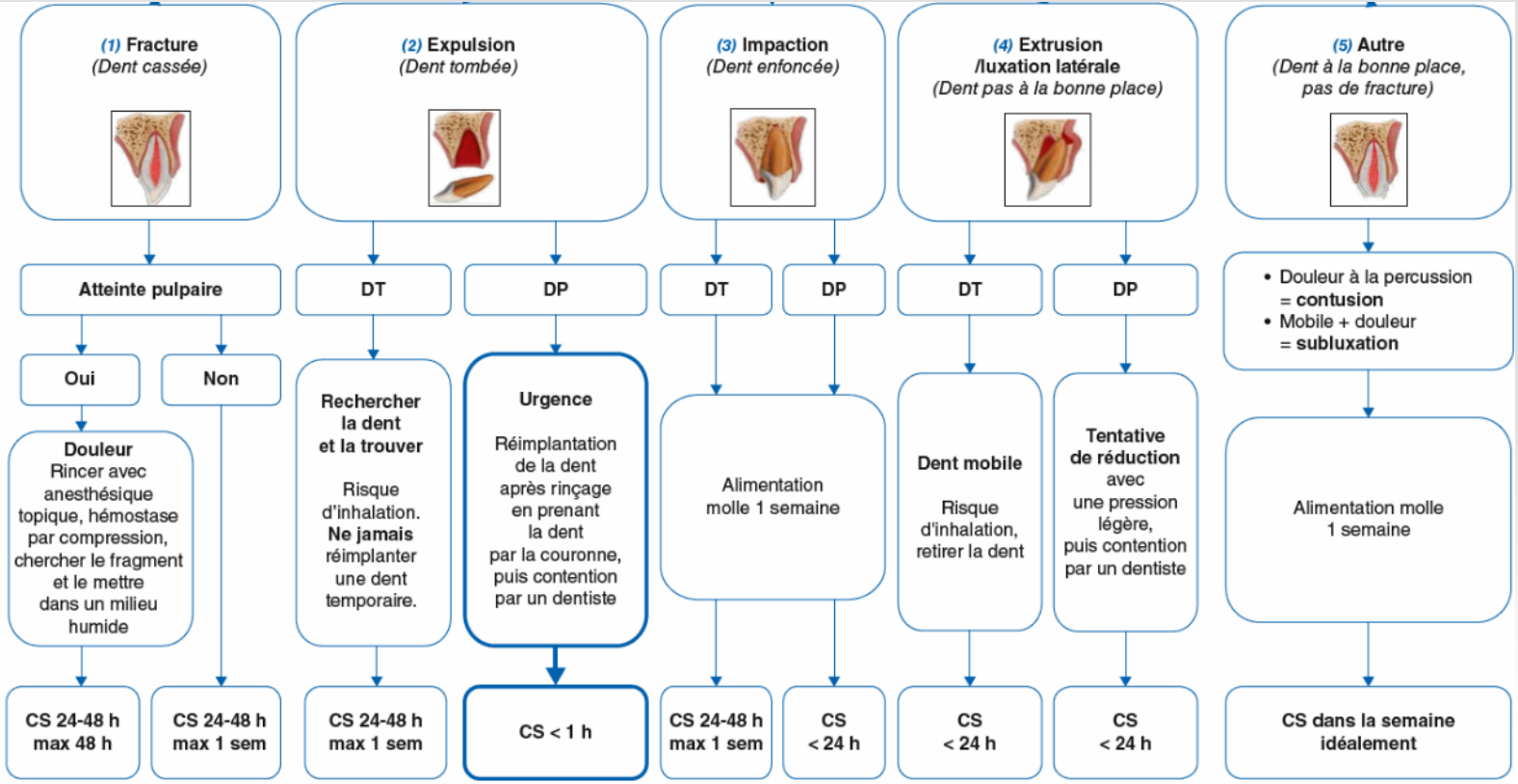

DT : Dent temporaire (de lait) DP : Dent permanente (définitive) CS : Consultation Spécialisée

Prise en charge de la dent expulsée par le médecin

- **Réimplanter la dent expulsée**

<60mn		>60mn
Ne pas toucher la racine		Nettoyer la racine
		(Solution de NAF 2% pdt 5mn)
Rincer serum physiologique		
dent mature	dent immature	
	(Solution de doxycycline pdt 5mn)	
Réimplanter la dent		

- **Prescription médicamenteuse :**
  - Antibiotiques : Amoxicilline et en cas d'allergie aux pénicillines : Clindamycine.
  - vaccination antitétanique si nécessaire,
  - Antalgique : prescription de niveau I ou II selon la situation clinique
  - bains de bouche (chlorhexidine 0.10 à 0.12%, 2 fois /j durant 7j).

- **Prévoir une consultation odontologique dans les plus brefs délais**

Prise en charge de la dent expulsée par le médecin : réimplantation (1)

(En cas d'impossibilité de recourir à une consultation odontologique immédiate < 1h)

1° cas : Temps extra oral inférieur à 60min et dent conservée en milieu adéquat (milieu de Hank's, salive, lait froid, sérum physiologique) :

- Ne surtout pas toucher la racine de la dent. Manipuler la dent expulsée par sa couronne.
- Rincer la dent expulsée avec du sérum physiologique
- 1. Si **dent mature (apex fermé : extrémité de la racine semble fermée)** : réimplanter la dent sous pression digitale légère.
- 2. **Si dent immature (apex ouvert : extrémité de la racine semble ouverte)** : Si possible immerger la dent 5 min dans une solution de doxycycline 100mg/1mL ou couvrir la racine de minocycline chlorhydrate 1mg et réimplanter ensuite.
- A défaut de ces produits, réimplanter directement après rinçage au sérum physiologique.

Prise en charge de la dent expulsée par le médecin : réimplantation (2)

2° cas : Temps extra oral supérieur à 60min, quel que soit le milieu de conservation :

- Nettoyer la racine avec une compresse stérile pour supprimer le ligament alvéolo-dentaire nécrosé.
- Si possible, immerger la dent dans une solution de fluorures de sodium à 2% durant au moins 5min.
- Rincer la dent avec du sérum physiologique.
- A défaut du produit, rincer directement avec du sérum physiologique et réimplanter.

Prise en charge de la dent expulsée par le médecin : réimplantation (3)

Dans tous les cas : Réimplanter

- Si vous disposez du matériel d'anesthésie locale, réaliser une anesthésie intra buccale, en regard de l'alvéole de la dent expulsée ou injecter l'anesthésique directement dans l'alvéole.
- Si matériel indisponible : la réimplantation peut s'effectuer sans anesthésie, cette phase n'étant généralement pas très douloureuse.
- Rincer l'alvéole avec du sérum physiologique.
- Réimplanter la dent dans l'alvéole sous pression digitale légère

Prise en charge de la dent expulsée par le médecin: stabilisation (4)

- Si possible, mettre en place un système de contention
- Une clé de contention peut être facilement réalisée et appliquée en bouche afin de maintenir la ou les dents réimplantées, en attendant la consultation odontologique.

Ce que peut faire le médecin:

Ce que fera le dentiste:

3) Urgence: Hémorragie

Stade I	Stade II	Stade III et IV
Intervention < 2h	Intervention < 24h	Intervention Non urgente par praticien traitant
Continue, post chirurgicale ne cédant avec une compression immédiate ou à distance (J+5, J+7) Continue, post traumatique ou blessure ne cédant avec une compression (langue, joue Continue, post perte dent temporaire ne cédant avec une compression Gingivale spontanée	Intermittente, suite à extraction, blessure ou traumatisme ne cédant à une compression	Gingivale provoquée par le brossage des dents

Prescription médicamenteuse (non systématique) :

- Produit hémostatique : prescrire éventuellement Exacyl® à appliquer en bain de bouche

Conseils au patient (en attendant la consultation odontologique)

- Réaliser une compression avec des compresses stériles.
- Consulter si persistance d'hémorragie.
- Eviter les aliments chauds et durs.
- Eviter le tabac et l'alcool.

- Hémostatique: Acide tranexamique (Exacyl®)
- Conseils au patient (en attendant la consultation odontologique)
  - Compression avec compresse imbibée d'exacyl pendant 10mn
    - toutes les heures le 1er jour
    - Toutes les 2h le 2e jour
    - Toutes les 3h le 3e jour
  - Eviter aliments chauds, durs
  - Proscrire Tabac, alcool

Les anesthésies intra-orales

- Superficielles: xylocaine visqueuse ou en spray

- Para-apicale
  - Anesthésie par infiltration
  - aiguille de 16 mm de long et de 30/100ème de diamètre.
  - Le biseau de l'aiguille est orienté vers la table osseuse.
  - Elle permet de déposer la solution analgésique au voisinage des apex.

- Anesthésie au trou mentonnier
- Anesthésie tronculaire (loco-regionale du nerf mandibulaire)
  - technique qui anesthésie le nerf alvéolaire inférieur avant qu'il ne pénètre dans le foramen mandibulaire.

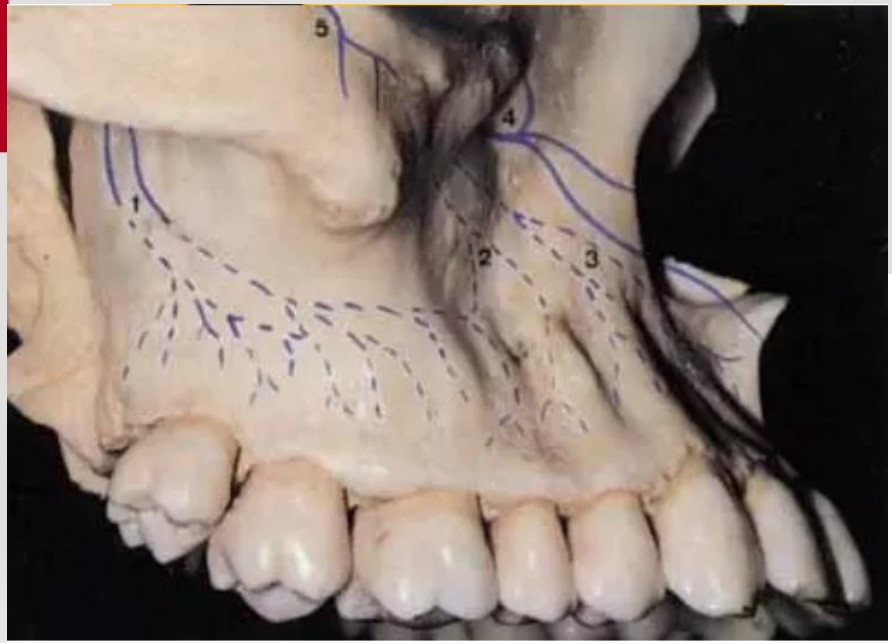
5
4
1
2
3

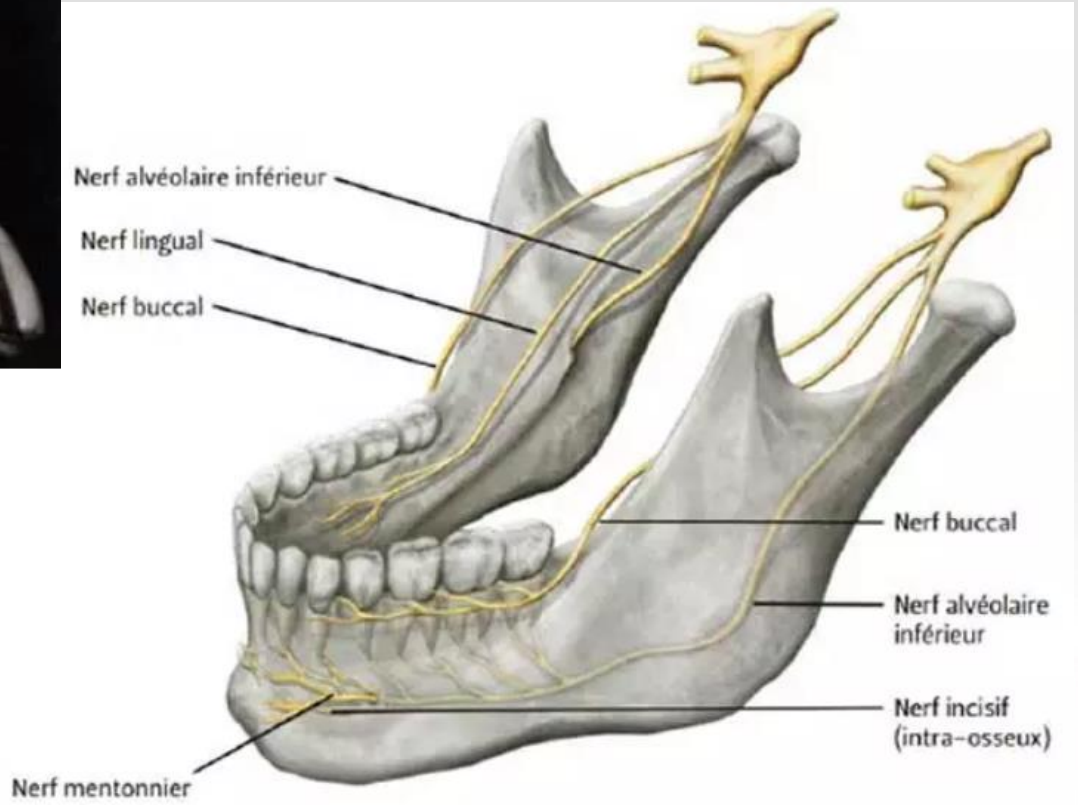
Nerf alvéolaire inférieur
Nerf lingual
Nerf buccal
Nerf buccal
Nerf alvéolaire inférieur
Nerf incisif (intra-osseux)
Nerf mentonnier

L'anesthésie vestibulaire para apicale
des incisives et canines mandibulaires.

Questions fréquentes

- **Quelle antalgie privilégier ?**
  - Privilégier les paliers 2. Bien rappeler au patient les posologies à ne pas dépasser
  - A noter que dans le cas des pulpites, **seul le geste de décompression cavitaire par le chirurgien-dentiste soulagera réellement le patient**.

- **Et les AINS ?**

  Même s'ils sont parfois utilisés par les chirurgiens-dentistes, il est préférable de ne pas les prescrire en médecine générale étant donné les risques de complications loco-régionales

- **Quelle est la place du fameux birodogyl® ?**

  Largement prescrit, cet antibiotique n'a pas sa place dans le traitement des infections dentaires.
  D'une part l'association spiramycine + métronidazole n'est jamais recommandée en 1ère intention.
  D'autre part la posologie des comprimés de birodogyl® est sous dosée par rapport aux recommandations.
  Un antibiotique à oublier !

- **Et le clou de girofle ?**

  L'application d'un clou de girofle sur la dent, notamment cariée, peut soulager. L'huile essentielle de clou de girofle est une alternative (par exemple 2 gouttes d'huile essentielle de clou de girofle + 2 gouttes d'huile végétale appliquées sur un coton introduit dans la carie), en respectant les précautions d'emploi des huiles essentielles (femme enceinte ou allaitante, enfant, allergie, pas d'utilisation pure…)

Messages : le gradient d'urgence dentaire

- Douleur : Où / Quand / Comment ?
- Examen exobuccal -> endobuccal (muqueuse -> langue -> gencive -> parodonte -> dents)

Expulsion dentaire: Réimplantation<1h

Syndrome du Septum
Traumatisme dentaire
Pulpite

▶ **Abcès Parodontal** ▶

Accident évolution dent sagesse
Abcès dentaire
Cellulite circonscrite

▶ **Cellulite Diffuse**

Adresser (+/-) rapidement au Chirurgien Dentiste → **Hospitalisation**

Chlorhexidine
Antalgiques 1-2

+/-

Métronidazole 1,5g :
(bactéries parodontales)

+

Amoxicilline 2-3g +/- Métronidazole et selon l'AEG

⚠ **Urgence dentaire : Proscrire utilisation AINS et Corticoïdes**

Annexes

Antibiothérapie

ANTIBIOTHÉRAPIE

Si pathologie avec suspicion d'évolution infectieuse

ATTENTION : par son action sur la flore intestinale, le métronidazole n'est pas recommandé dans le cadre de l'épidémie du Covid-19.

	SUJET	SANS ALLERGIE β LACTAMINES	SI ALLERGIE β LACTAMINES	
1ère INTENTION	ADULTE	**AMOXICILLINE 1g** ○ 2 à 3 g / j ○ 2 à 3 prises ○ 7 jours	**CLINDAMYCINE 300mg** ○ 900 à 1200 mg / j ○ 2 à 3 prises ○ 7 jours	
	ENFANT	**AMOXICILLINE** ○ 40 à 80 mg / kg / j (sans dépasser 3g/ j d'amox) ○ 2 à 3 prises ○ 7 jours	**CLINDAMYCINE** Plus de 6 ans ○ 20 à 30 mg / kg / j (sans dépasser 1,8 g/j) ○ 2 à 3 prises ○ 7 jours	**AZITHROMYCINE** Moins de 6 ans (hors AMM) ○ 20 mg / kg / j (sans dépasser 500mg/j) ○ 1 prise ○ 3 jours
Si pas d'amélioration au bout de 3 - 4 jours et/ou en cas de cellulite				
2ème INTENTION	ADULTE	**AMOXICILLINE + Ac.clavulanique** (AUGMENTIN®) ○ 3 g / j ○ 3 prises ○ 7 jours	**AZITHROMYCINE** ○ 500 mg / j ○ 1 prise ○ 3 jours	
	ENFANT	**AMOXICILLINE + Ac.clavulanique** ○ 40 à 80 mg / kg / j (sans dépasser 3g/j d'amox) ○ 3 prises ○ 7 jours	**AZITHROMYCINE** (hors AMM) ○ 20 mg / kg / j (sans dépasser 500mg/j) ○ 1 prise ○ 3 jours	

Antalgiques

1ère INTENTION	ADULTE	PARACÉTAMOL	○ 3 prises à 8h d'intervalle ○ 3g / j max
	ENFANT	PARACÉTAMOL	Moins de 40 kg : ○ 60 mg / kg / j ○ 4 prises Plus de 40 kg et plus de 13 ans : comme poso. Adulte
Au-delà de l'antalgie de 1ère intention, les parents doivent se rapprocher de leur pédiatre ou médecin traitant pour avis et ordonnance.			
2ème INTENTION	ADULTE	**IXPRIM** : TRAMADOL 37,5 mg / PARACÉTAMOL 325 mg	○ 1ère prise 2 comprimés puis 1 à 2 comprimés toutes les 6h ○ **8 comprimés max** ○ **5 j max**
3ème INTENTION		**TRAMADOL** 50 mg	○ 1ère prise 2 comprimés puis 1 2 comprimés toutes les 6h ○ **8 comprimés max** ○ **5 j max**
		TRAMADOL LP 100 mg (à prescrire si TRAMADOL 50 mg mal supporté)	○ 2 prises ○ **5 j max**
		IZALGI : PARACÉTAMOL 500 mg / OPIUM 25 mg	○ 1 comprimé toutes les 6h ○ **4 comprimés max** ○ **5 j max** (Autorisé après 15 ans et 50 kg)
4ème INTENTION		**IZALGI + ACUPAN** 20 mg	**IZALGI :** cf. ci-dessous
			ACUPAN : ○ Casser 1 ampoule sur un sucre 4 à 5 fois par j ○ **5 j max** ○ Attention : nausée = fausse interprétation des signes de Covid-19

ATTENTION : il est impératif de ne pas dépasser la dose de 3g de PARACÉTAMOL par jour lors de la prescription de médicaments combinés.

Antisepsie

ANTISEPSIE		
1ère INTENTION	ADULTE	**BAIN DE BOUCHE A LA CHLORHEXIDINE** ▪ Matin, midi et soir (en fonction du produit : pur ou à diluer) ▪ 7 jours
	ENFANT	**BAIN DE BOUCHE A LA CHLORHEXIDINE SANS ALCOOL** ▪ Matin, midi et soir (utiliser pur) ▪ 7 jours Pas de bain de bouche chez l'enfant de moins de 6 ans. En cas de traumatisme chez l'enfant de moins de 6 ans (bain de bouche sur une compresse ou un coton tige pour l'antisepsie)

- ELUDRIL (à diluer): avec alcool
- ELUDRIL Perio ou PAROEX: à utiliser pur; sans alcool

Bibliographie

- **Construction et évaluation d'un outil d'orientation des patients vers une unité d'urgence odontologique.** E. Pegon-Machat, N. Decercle, S. Tubert-Jeannin. Santé Publique. 2015 (27) p79-88.

- **Arbre décisionnel urgences dentaire COVID 19.** Conseil National de l'Ordre des Chirurgiens-Dentistes. 2020.

- **Prise en charge des urgences odontologiques dans le département du Finistère.** CHRU de Brest. 2010.

- **Prescription des antibiotiques en pratique bucco-dentaire.** Recommandation AFSSAPS. Juillet 2011.
- *Sources :*
- *Recommandations Agence Nationale de Sécurité du Médicament (ANSM) - Sep. 2011 (lien) Argumentaire ANSM 2011 - prescription des antibiotiques en pratique bucco-dentaire (lien)*
- *Losier JH, et al. Dental complaints in the emergency department: a national survey of Canadian EM physicians. Can J Emerg Med. mai 2017*
- *Patel K, et al. Dental knowledge of accident and emergency senior house officers. Emerg Med J EMJ. nov 2002*
- Bourguignon C, Cohenca N, Lauridsen E, Flores MT, O'Connell AC, Day PF, Tsilingaridis G, Abbott PV, Fouad AF, Hicks L, Andreasen JO, Cehreli ZC, Harlamb S, Kahler B, Oginni A, Semper M, Levin L. International Association of Dental Traumatology guidelines for the management of traumatic dental injuries: 1. Fractures and luxations. Dent Traumatol. 2020 Aug;36(4):314-330. doi: 10.1111/edt.12578. Epub 2020 Jul 17. PMID: 32475015.
- Fouad AF, Abbott PV, Tsilingaridis G, Cohenca N, Lauridsen E, Bourguignon C, O'Connell A, Flores MT, Day PF, Hicks L, Andreasen JO, Cehreli ZC, Harlamb S, Kahler B, Oginni A, Semper M, Levin L. International Association of Dental Traumatology guidelines for the management of traumatic dental injuries: 2. Avulsion of permanent teeth. Dent Traumatol. 2020 Aug;36(4):331-342. doi: 10.1111/edt.12573. Epub 2020 Jun 13. PMID: 32460393.