PATHOLOGIES RADIQUES & OHB

DESIU MEDECINE DE PLONGEE & MEDECINE HYPERBARE – MARSEILLE – 01/2023

mathieu.coulange@ap-hm.fr

Médecine Hyperbare, Subaquatique et Maritime, Pôle Réanimation Urgences SAMU Hyperbarie, CHU Marseille
Centre de Recherche en Cardio-Vasculaire et en Nutrition, Aix Marseille Université
Institut de Médecine et de Physiologie en Milieu Maritime et en Environnement Extrême - PHYMAREX
Centre National de Plongée, de Secours Nautique & de Survie, ECASC / SDIS13
Société Nationale de Sauvetage en Mer - SNSM

RADIONECROSIS

Introduction

To improve the quality of care, the European Committee for Hyperbaric Medicine (ECHM) regularly edits guidelines for hyperbaric oxygen therapy (HBOT) applications. These have been published in 1994 and 2004 and are to be reviewed for 2016 (Pasquier 2004).

HBOT has been applied to late radiation injury since the 60's and is nowadays one of the most frequently used applications (Hart 1976, Hampson 2012). A wide range of literature on the subject is still being published. An up-to-date synthesis of the evidence supporting the use of HBOT is required, however.

A literature search was performed on electronic databases (Pub Med), up to October 2015. The key word searched was 'hyperbaric oxygen', combined with all of the following terms: radionecrosis, osteoradionecrosis, radiation injury, radiation necrosis, radiation-induced injury, radiation-related injury, late radiation tissue injury, delayed radiation injury, radiation-induced late side effects, late radiation effects. Animal and human studies were selected and reviewed. The database search was accompanied by a manual search on items listed in bibliographies of the retrieved articles. The following discussion is mainly based on randomized controlled studies (RCT) and prospective studies, when available, and on retrospective case series if the former are unavailable.

The elaboration of new guidelines used the GRADE (Grading of recommendations, assessment, development and evaluations) method to report recommendations based on the evidence available (Atkins 2004). The following text is a report containing experts' opinions to help the jury reach final consensual recommendations.

General background on radio-induced lesions in normal tissues

Radiation-induced normal tissue injury may lead to severe, life-threatening, late side effects following radiation therapy (RT). This involves occasional damage to healthy tissues that have been adjacent to a tumor, within the irradiation area. In spite of all advances and precautions which are taken in the implementation of RT, the damage remains unavoidable, even though these lesions are few and rarely lead to a handicap. The damage is dose-related and may last for periods ranging from months to years following RT. The lesions are usually distinct from early radiation-induced injury, which can appear at the time of irradiation, but they can also be a continuum of the latter. An interindividual variation in healthy tissue tolerance is observed. The risk and severity of radiation-induced lesions depend on treatment-and patient-related factors (Stone 2003). Incidence is related to the total dose, field size and duration of RT. Predisposing factors include alcohol, smoking, diabetes, hypertension and the use of steroids. The lesions are usually asymptomatic, and some of them have a considerable impact on the quality of life for patients considered to be cured of their cancer. This may affect life prognosis.

Radiotherapeutic injury has been compared to a complex wound (Denham 2002). Various theories concerning the pathogenesis of radiation-induced lesions in normal tissues have been put forward: the stromal concept and the vascular concept. The possibility of an infectious process has been generally abandonned since the 80's, when Marx noted no presence of sepsis in histologic lesions of

RATIONNEL I

RADIONECROSE

- **Complication des radiations ionisantes (5 à 10%) / > 3 mois post Kc**
- **Physiopathologie :** Radiation → tissu **Hypoxique**, **Hypo cellulaire**, **Hypo Vx** (théorie des 3 H) → catabolisme → plaie chronique

➢ **Phase préfibreuse**
- Premiers mois
- Signes locaux d'inflammation asymptomatiques

➢ **Phase d'organisation fibreuse**
- Quelques années
- Tissus fins, durcis avec télangiectasies

➢ **Phase fibro atrophique**
- 5 à 30 ans
- Atrophie rétractile, destructrice

RADIONECROSE

- **Complication des radiations ionisantes** (5 à 10%)
- **Physiopathologie :** Radiation → tissu hypoxique, hypo cellulaire, hypo vasculaire → catabolisme → plaie chronique
- **Facteurs favorisants :**
  - Liés au **traitement** : dose (***DT > 50 Gy***) et type RT, dose élevée à chaque fraction, volume irradié important, durée courte de ttt, ***ttt associé*** (hormoT, chimioT, chir)…
  - Liés au **tissu irradié** (volume et type) : mandibule (hte densité os., ***Vx réduite***)
  - Liés à **l'individu** : âge, ***dénutrition***, obésité, hygiène, ***microangiopathies*** (diabète, HTA, coronar.), AC…

RADIONECROSE

- **Complication des radiations ionisantes** (5 à 10%)
- **Physiopathologie :** Radiation → tissu hypoxique, hypo cellulaire, hypo vasculaire → catabolisme → plaie chronique
- **Facteurs favorisants :**
  - Liés au traitement : dose (DT > 50 Gy) et type RT, dose élevée à chaque fraction, volume irradié important, durée courte de ttt, ttt associé (hormoT, chimioT, chir)…
  - Liés au tissu irradié (volume et type) : mandibule (hte densité os., Vx réduite)
  - Liés à l'individu : âge, dénutrition, obésité, hygiène, microangiopathies (diabète, HTA, coronar.), AC…
- **Diagnostic :**
  - **Echelles de gravité clinique** : RTOG, EORTC, SOMA/LENT

EVALUATION CLINIQUE

RTOG scale – Cystite radique

Grade 0: Pas de symptomatologie

Grade 1: Pollakiurie diurne ou nocturne deux fois plus fréquente qu'avant le traitement.
Dysurie et impériosité qui ne nécessitent pas de traitement

Grade 2: Pollakiurie diurne ou nocturne moins fréquente que toutes les heures.
Dysurie, impériosité ou spasme vésical nécessitant un anesthésique local.

Grade 3: Pollakiurie avec impériosité au moins toutes les heures.
Dysurie, douleur pelvienne ou spasme vésical nécessitant régulièrement et fréquemment des antalgiques.
Hématurie importante avec ou sans émission de caillots.

Grade 4: Hématurie nécessitant des transfusions.
Obstruction vésicale aiguë non secondaire à une émission de caillots.
Ulcération ou nécrose vésicale.

Grade 5: Toxicité entraînant le décès du patient.

EVALUATION CLINIQUE

Collaboration internationale

Radiotherapy **T**herapy **O**ncology **G**roup (**RTOG**) : North America

+

European **O**ncology **R**adiotherapy **T**reatment **C**himiotherapy (**EORTC**) : Europe

⇩

SOMA scale (**S**ubjective **O**bjective **M**anagement **A**nalysis)

LENT (**L**ate **E**ffects on **N**ormal **T**issues)

Pavy JJ et al, Late effects toxicity scoring: the SOMA scale *Radiotherapy and Oncology 1995, 35: 11-15 (5)*

EVALUATION CLINIQUE

Echelle SOMA-LENT

Syst. de graduation : 0 (absence de toxicité) à 4 (mort ou perte d'un organe)

4 grades de gravité croissante

- Grade 1 : symptômes mineurs, pas de TRT
- Grade 2 : symptômes ne nécessitant qu'un TRT conservateur
- Grade 3 : symptômes sévères, impact négatif vie quotidienne, requérant TRT plus agressif
- Grade 4 : dégâts fonctionnels irréversibles nécessitant des interventions thérapeutiques majeures

	Grade 1	Grade 2	Grade 3	Grade 4
***S**ubjective*				
1) Douleur	Minime et occasionnelle	Tolérable et intermittente	Persistante et intense	Réfractaire et atroce
2) Mastication		Difficile pour les solides	Difficile pour les aliments mous	
3) Usure dentaire		Pertes dentaires	Dents inutilisables	
4) Trismus	Existant mais non quantifiable	Perturbe l'alimentation normale	Difficultés alimentaires importantes	Alimentation orale impossible
***O**bjective*				
5) Exposition osseuse		Moins de 2 cm	Plus de 2 cm ou séquestre	Fracture
6) Trismus		Ouv. Buccale entre 1 et 2 cm	Ouv. Buccale entre 0,5 et 1 cm	Ouv. Buccale inférieure à 0,5 cm
***M**anagement*				
7) Douleur	Non-opiacé occasionnel	Non-opiacé régulier	Opiacé régulier	Intervention chirurgicale ou résection
8) Exposition osseuse		Antibiothérapie	Débridement / HBO	Résection chirurgicale
9) Trismus et mastication		Régime mou	Régime liquide, antibiotiques, myorelaxants	SNG, gastrostomie
LENT Score : grader les 9 critères SOM de 0 à 4 (0= pas de toxicité), additionner les différents chiffres et diviser par 9				
***A**nalytic (answer by Yes or No and date)*				
Panoramique dentaire	Normal ou modifications discutables	Ostéoporose (opacité) Ostéosclérose (hyperclarté)	Séquestre	Fracture
TDM Massif facial	Arguments pour une progression de la nécrose			

RADIONECROSE

- **Complication des radiations ionisantes** (5 à 10%)
- **Physiopathologie :** Radiation → tissu hypoxique, hypo cellulaire, hypo vasculaire → catabolisme → plaie chronique
- **Facteurs favorisants :**
  - Liés au traitement : dose (DT > 50 Gy) et type RT, dose élevée à chaque fraction, volume irradié important, durée courte de ttt, ttt associé (normoT, chimioT, chir)…
  - Liés au tissu irradié (volume et type) : mandibule (hte densité os., Vx réduite)
  - Liés à l'individu : âge, dénutrition, obésité, hygiène, microangiopathies (diabète, HTA, coronar.), AC…
- **Diagnostic :**
  - **Echelles de gravité clinique** : RTOG, SOMA/LENT
  - Imagerie : TDM, IRM…
  - Endoscopie

RADIONECROSE

- **Complication des radiations ionisantes** (5 à 10%)
- **Physiopathologie :** Radiation → tissu hypoxique, hypo cellulaire, hypo vasculaire → catabolisme → plaie chronique
- **Facteurs favorisants :**
  - Liés au traitement : dose (DT > 50 Gy) et type RT, dose élevée à chaque fraction, volume irradié important, durée courte de ttt, ttt associé (normoT, chimioT, chir)…
  - Liés au tissu irradié (volume et type) : mandibule (hte densité os., Vx réduite)
  - Liés à l'individu : âge, dénutrition, obésité, hygiène, microangiopathies (diabète, HTA, coronar.), AC…
- **Diagnostic :**
  - Echelles de gravité clinique : RTOG, SOMA/LENT, SF36
  - Imagerie : TDM, IRM…
  - Endoscopie

Mainous E, Boyne J, Hart G. Elimination of sequestrum and healing of osteonecrosis of the mandibule after hyperbaric oxygen therapy. *J Oral Surg* 1973 ; 31 : 336-9.

- **Traitement :** du moins invasif au plus contraignant …

  → **OHB ???**

1. **Améliore le transport d'oxygène**
   - Suppléance : Substitution de l'HbO2 par l'O2 dissous (↑ CaO2)
   - Rhéologique : ↑ Déformabilité des hématies



F_iO_2 = 21% 1 ATA

CaO_2 = (**Hb** x **SaO_2** x 1,34) + (0,003 x PaO_2)

combinée ~~≈ 20 ml/100 ml (98,5%)~~

dissoute ≈ 0,3 ml/100

F_iO_2 = 100% 2.5 ATA

$$CaO_2 = (Hb \times SaO_2 \times 1{,}34) + (0{,}003 \times \mathbf{PaO_2})$$

~~combinée ≈ 20 ml/100 ml (98,5%)~~

dissoute ≈ **6 ml/100 ml**

1. Améliore le transport d'oxygène

- Suppléance : Substitution de l'HbO2 par l'O2 dissous (↑ CaO2)
- Rhéologique : ↑ Déformabilité des hématies

2. Effet microcirculatoire

- Vasoconstriction hyperoxique périlésionnelle (↓ Œdème)
- Redistribution du flux vers les territoires mal perfusés
- Réapparition vasomotion dans les territoires hypoxiques
- ↑ VEGF

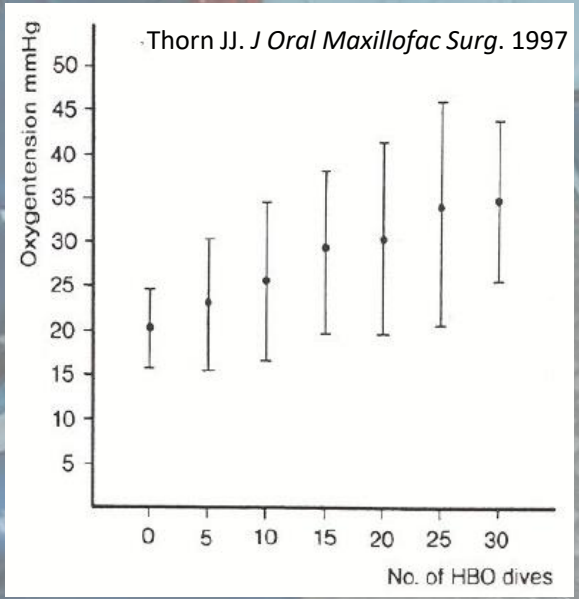

1. Améliore le transport d'oxygène

- Suppléance : Substitution de l'HbO2 par l'O2 dissous (↑ CaO2)
- Rhéologique : ↑ Déformabilité des hématies

2. Effet microcirculatoire

- Vasoconstriction hyperoxique périlésionnelle (↓ Œdème)
- Redistribution du flux vers les territoires mal perfusés
- Réapparition vasomotion dans les territoires hypoxiques
- ↑ VEGF

3. Effet anti-infectieux

- Bactéricidie + bactériostasie
- Restauration de la phagocytose (PN)
- Potentialisation des antibiotique (amino., ß lact., GP, fluoro.)

4. Effet pro-cicatrisant

- Prolifération fibroblastique, synthèse collagénique, épithélisation
- Ostéosynthèse

ORL II

ORN Mandibulaire

ELSEVIER

Available online at www.sciencedirect.com

ScienceDirect

British Journal of Oral and Maxillofacial Surgery 49 (2011) 2–8

BRITISH Journal of Oral and Maxillofacial Surgery

www.bjoms.com

Review

Hyperbaric oxygen in the management of late radiation injury to the head and neck. Part I: treatment

Richard J. Shaw[a,b,*], Jagtar Dhanda[c]

- Plaie endobuccale
- Exposition osseuse
- Douleur
- Dysesthésie
- Mauvaise odeur
- Trismus
- Dénutrition

The Notani classification[12] is quickly applicable to all cases of mandibular osteoradionecrosis (ORN) after clinical examination and orthopantogram.

Notani class	Clinical features
I	ORN confined to dentoalveolar bone
II	ORN limited to dentoalveolar bone or mandible above the inferior dental canal, or both
III	ORN involving the mandible below the inferior dental canal, or pathological fracture, or skin fistula

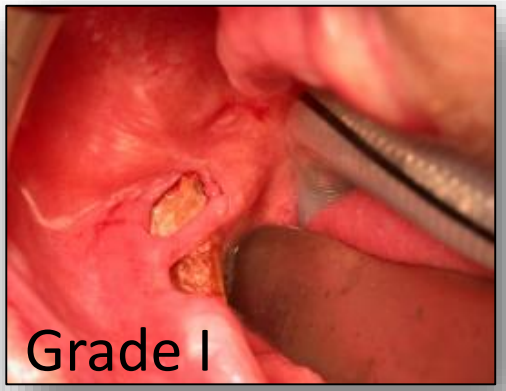

ORN Mandibulaire

CLINICAL ARTICLES

J Oral Maxillofac Surg
41:351–357, 1983

A New Concept in the Treatment of Osteoradionecrosis

ROBERT E. MARX, DDS*

Hyperbaric oxygen and aggressive surgery in a progressively staged manner were used to achieve complete resolution of osteoradionecrosis of the mandible in 58 patients. Forty-one patients required partial mandibulectomy. All the discontinuous mandibles were reconstructed, and function was restored in all patients.

STADE I
Exposition os. (< 2mm)
± Doul., trismus, tb. sens.
± radio : déminéralisation, séquestre

SL + ATB

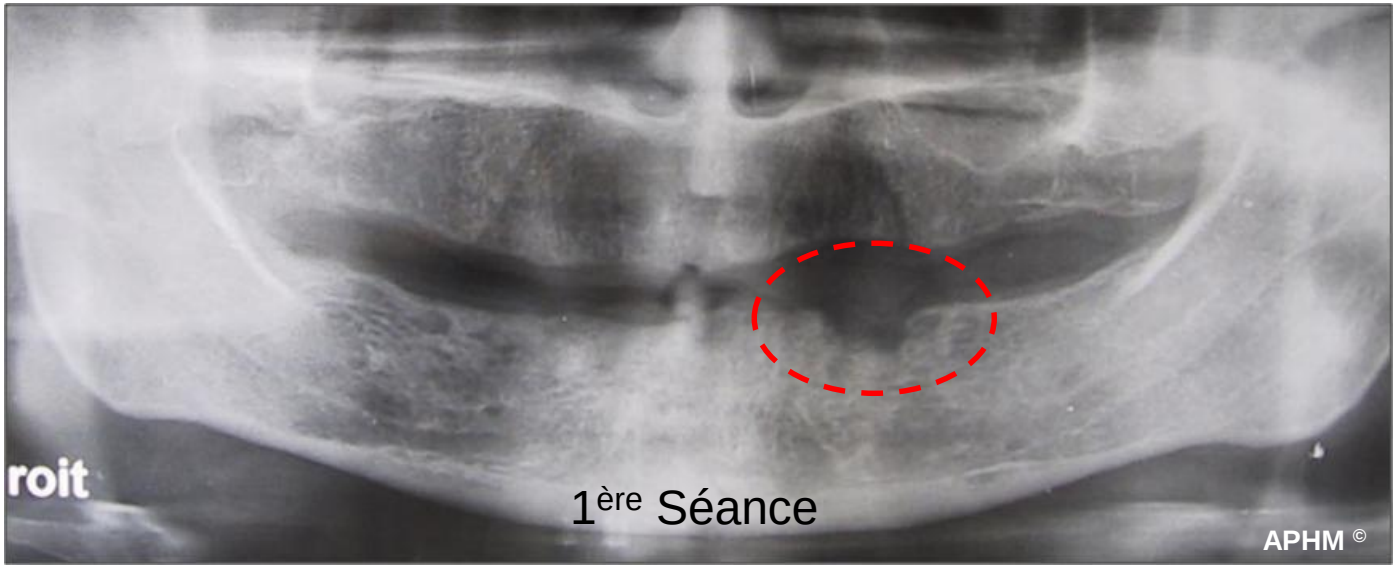

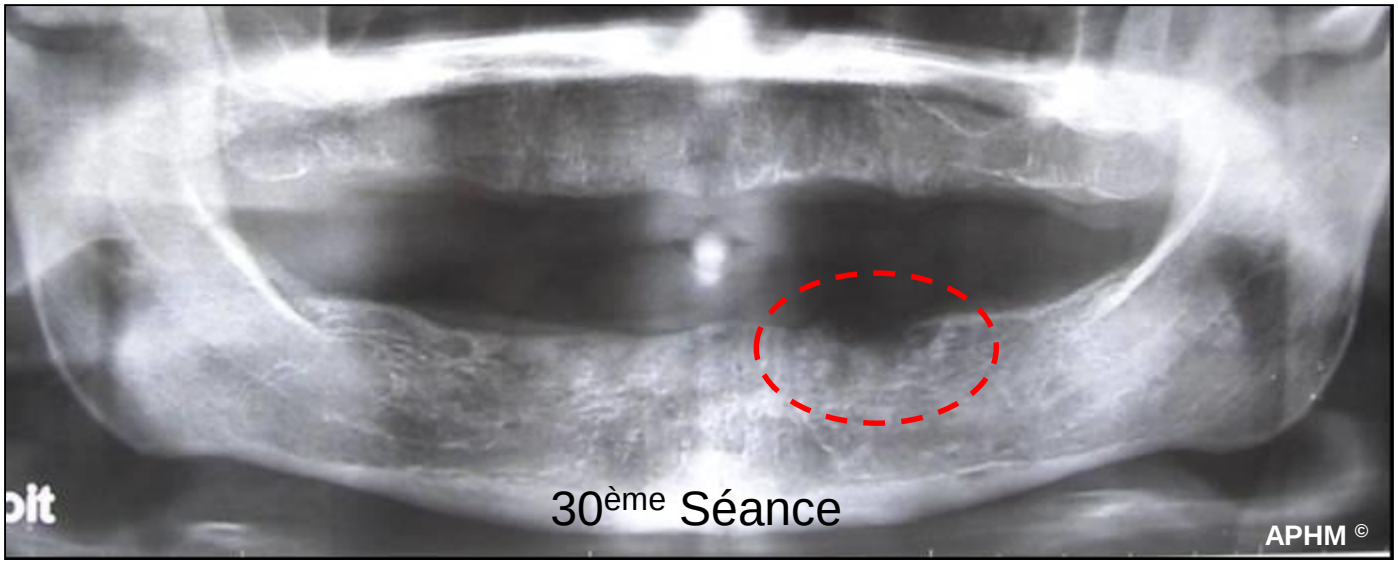

Classification de Marx et Myers

N=268

STADE I
Exposition os. (< 2mm)
± Doul., trismus, tb. sens.
± radio : déminéralisation, séquestre

STADE II
Exposition os. (> 2mm)
et/ou
Stade I avec échec ttt

Soins Locaux et Antibiothérapie

Séquestrectomie ± Lambeau

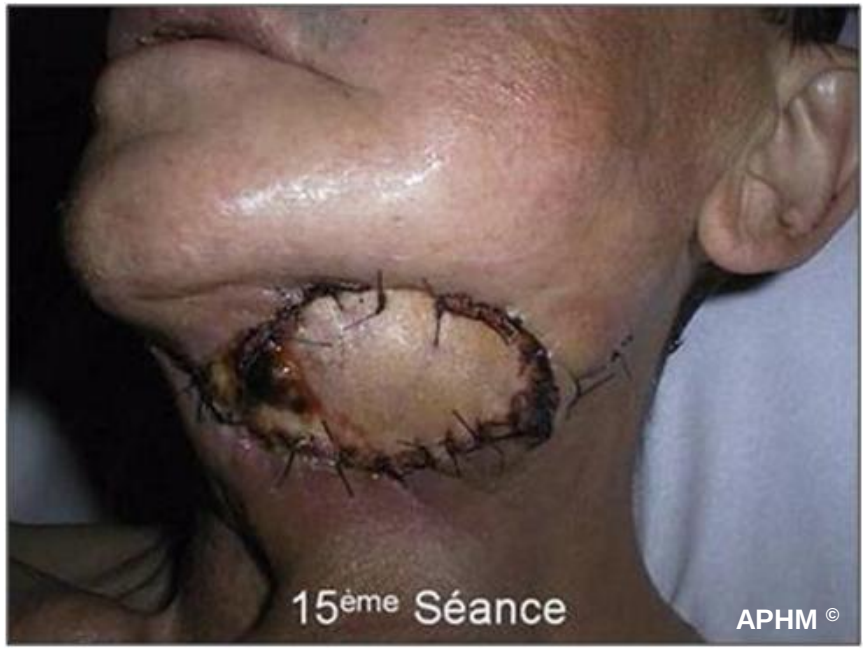

Classification de Marx et Myers

STADE I
Exposition os. (< 2mm)
± Doul., trismus, tb. sens.
± radio : déminéralisation, séquestre

STADE II
Exposition os. (> 2mm)
et/ou
Stade I avec échec ttt

STADE III
Fracture , fistule
et/ou
Stade II avec échec ttt

Soins Locaux et Antibiothérapie

SL + ATB

Séquestrectomie ± Lambeau

Chir. interruptrice

Classification de Marx et Myers

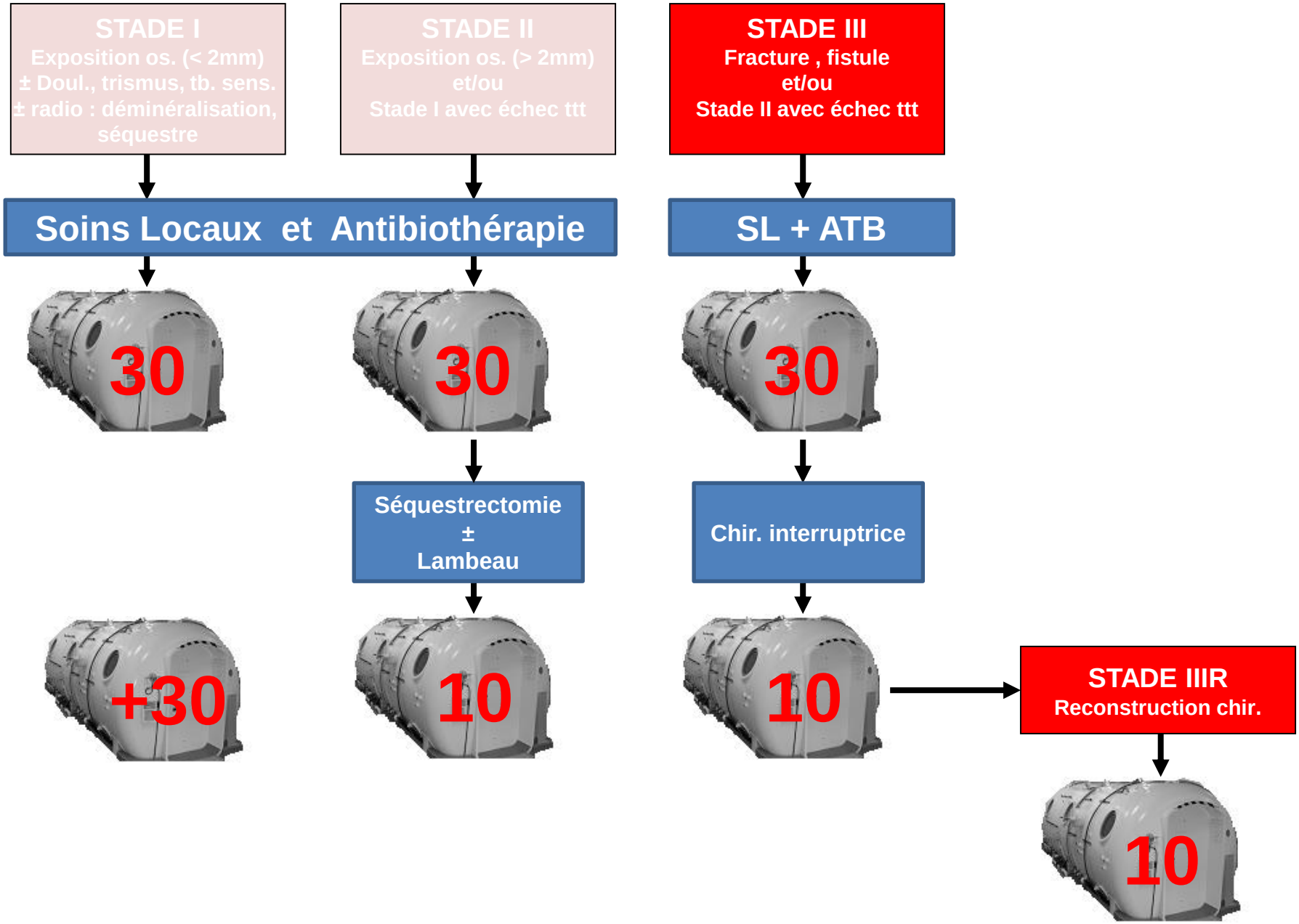

Classification de Marx et Myers

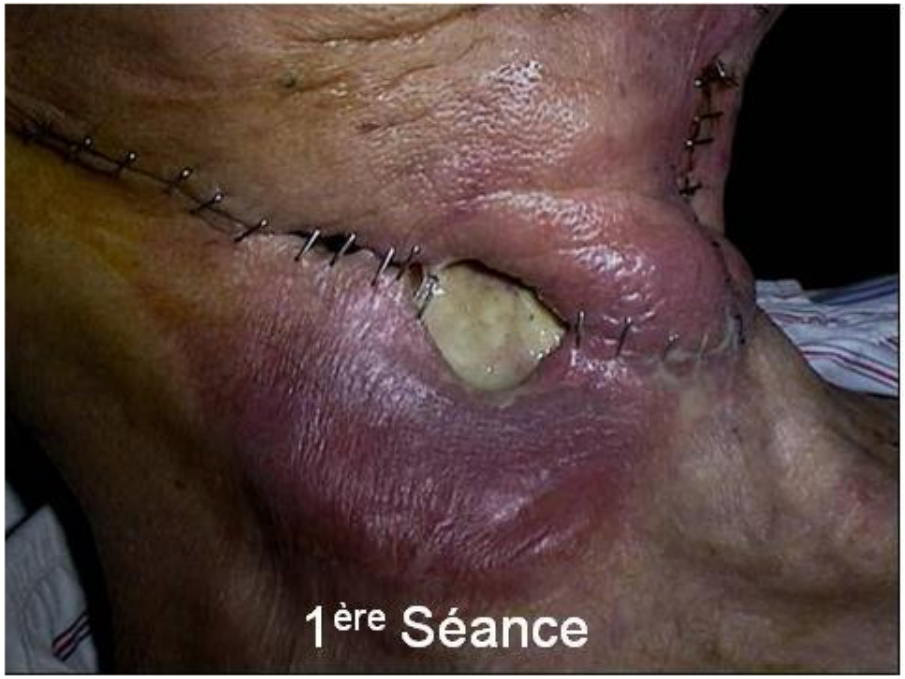
1ère Séance

1ère Séance
APHM ©

20ème Séance

40ème Séance

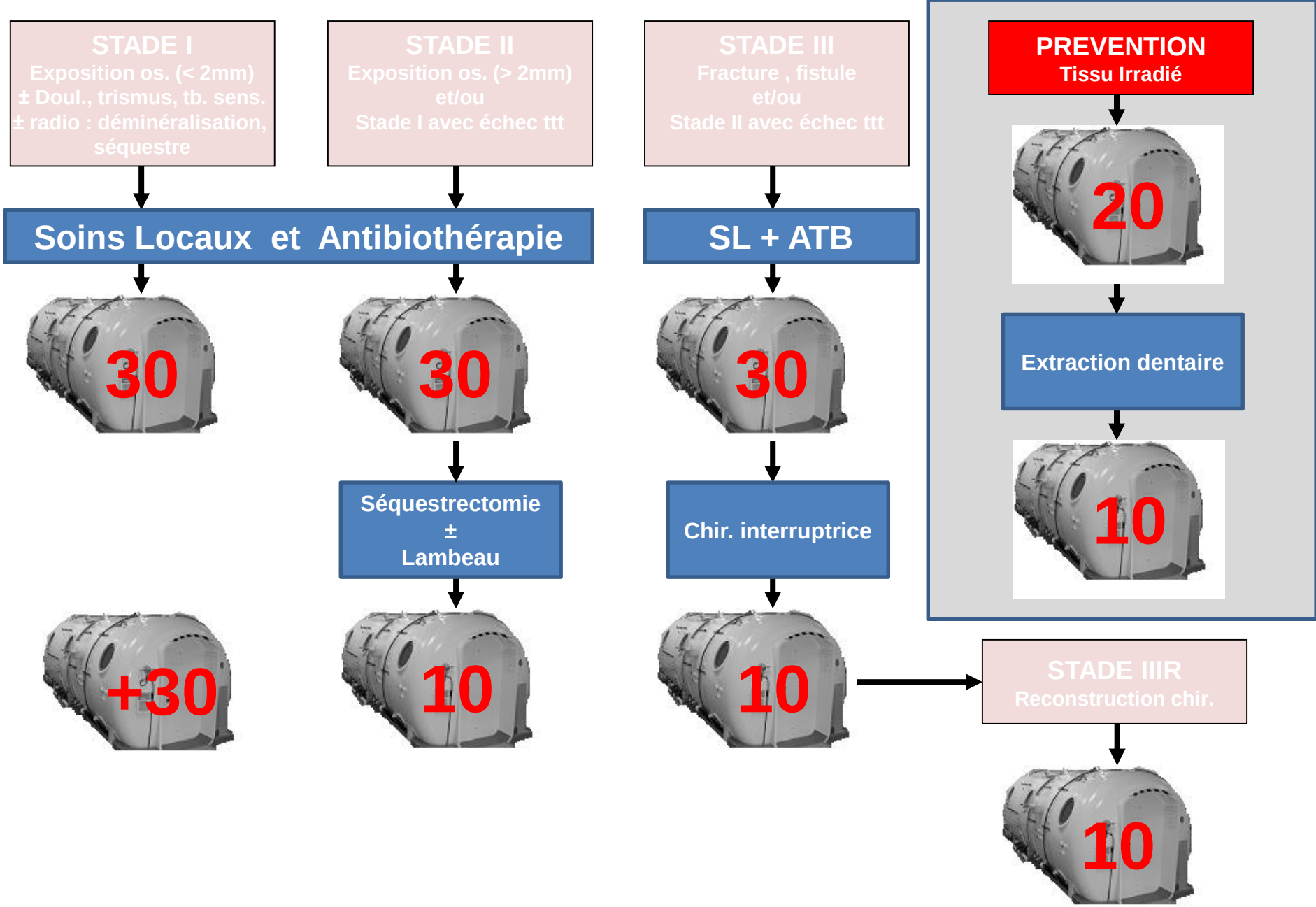
STADE I
Exposition os. (< 2mm)
± Doul., trismus, tb. sens.
± radio : déminéralisation, séquestre
STADE II
Exposition os. (> 2mm)
et/ou
Stade I avec échec ttt
STADE III
Fracture , fistule
et/ou
Stade II avec échec ttt
PREVENTION
Tissu Irradié
Soins Locaux et Antibiothérapie
SL + ATB
20
Extraction dentaire
10
30
30
30
Séquestrectomie
±
Lambeau
Chir. interruptrice
+30
10
10
STADE IIIR
Reconstruction chir.
10

ORN Mandibulaire

ELSEVIER

The Journal of the American Dental Association

Volume 111, Issue 1, July 1985, Pages 49-54

Prevention of osteoradionecrosis: a randomized prospective clinical trial of hyperbaric oxygen versus penicillin

Robert E. Marx DDS

Population à **haut risque,** incidence d'ORN : **5,4% (OHB)** vs **29,9% (ATB)** (p = 0.005).

ORN Mandibulaire

Hyperbaric Oxygen Therapy for Radionecrosis of the Jaw: A Randomized, Placebo-Controlled, Double-Blind Trial From the ORN96 Study Group

Djillali Annane, Joël Depondt, Philippe Aubert, Maryvonne Villart, Pierre Géhanno, Philippe Gajdos, and Sylvie Chevret

A B S T R A C T

Purpose
To determine the efficacy and safety of hyperbaric oxygen therapy (HBO) for overt

66 exclus sur 134 (49%) : formes trop avancées

ducted at 12 university hospitals. Ambulatory adults with overt osteoradionecrosis of the mandible were assigned to receive 30 HBO exposures preoperatively at 2.4 absolute atmosphere for 90 minutes or a placebo, and 10 additional HBO dives postoperatively or

50 échecs dont 34 consécutifs à un ttt ant. inadapté

Results
At the time of the second interim analysis, based on the triangular test, the study was stopped for potentially worse outcomes in the HBO arm. A total of 68 patients were enrolled and analyzed. At 1 year, six (19%) of 31 patients had recovered in the HBO arm and 12 (32%)

Arrêt précoce avant toute significativité statistique

treatment arms.

Conclusion
Patients with overt mandibular osteoradionecrosis did not benefit from hyperbaric oxygenation.

J Clin Oncol 22:4893-4900. © 2004 by American Society of Clinical Oncology

Ostéoradionécroses des maxillaires (maxillaire et mandibulaire)

G. Raoul, J.-M. Maes, D. Pasquier, J. Nicola, J. Ferri

Conclusion

...

L'oxygénothérapie hyperbare joue un rôle prépondérant dans la stratégie thérapeutique en matière de prévention périopératoire et devrait toujours être envisagée étant donné que ses indications sont reconnues.

Int J Oral Maxillofac Surg. 2008 Jul;37(7):617-24. Epub 2008 May 23.

Impact of perioperative hyperbaric oxygen therapy on the quality of life of maxillofacial patients who undergo surgery in irradiated fields.

Harding SA, Hodder SC, Courtney DJ, Bryson PJ.

Hyperbaric Medical Centre, Derriford, Plymouth, Devon, UK. sharding.jb@googlemail.com

Medical Outcome Study Short Form : SF36

Questionnaire généraliste destiné à permettre le recueil du point de vue des patients sur leur propre état de santé dans les études de recherche clinique ou d'évaluation des traitements et des services médicaux

Questionnaire de santé SF36

Comment répondre

Les questions qui suivent portent sur votre santé, telle que vous la ressentez. Ces informations nous permettront de mieux savoir comment vous vous sentez dans votre vie de tous les jours.

Veuillez répondre à toutes les questions en entourant le chiffre correspondant à la réponse choisie, comme il est indiqué. Si vous ne savez pas très bien comment répondre, choisissez la réponse la plus proche de votre situation.

1. Dans l'ensemble, pensez-vous que votre santé est : *(entourez la réponse de votre choix)*

Excellente	1
Très bonne	2
Bonne	3
Médiocre	4
Mauvaise	5

2. Par rapport à l'année dernière à la même époque, comment trouvez-vous votre état de santé en ce moment ? *(entourez la réponse de votre choix)*

Bien meilleur que l'an dernier	1
Plutôt meilleur	2
À peu près pareil	3
Plutôt moins bon	4
Beaucoup moins bon	5

3. Au cours de ces 4 dernières semaines, et en raison de votre état physique
(entourez la réponse de votre choix, une par ligne)

	Oui	Non
a. Avez-vous réduit le temps passé à votre travail ou à vos activités habituelles ?	1	2
b. Avez-vous accompli moins de choses que vous auriez souhaité ?	1	2
c. Avez-vous dû arrêter de faire certaines choses ?	1	2
d. Avez-vous eu des difficultés à faire votre travail ou toute autre activité ? (par exemple, cela vous a demandé un effort supplémentaire)	1	2

4. Au cours de ces 4 dernières semaines, et en raison de votre état émotionnel (comme vous sentir triste, nerveux(se) ou déprimé(e))
(entourez la réponse de votre choix, une par ligne)

	Oui	Non
a. Avez-vous réduit le temps passé à votre travail ou à vos activités habituelles	1	2
b. avez-vous accompli moins de choses que vous auriez souhaité	1	2
c. avez-vous eu des difficultés à faire ce que vous aviez à faire avec autant de soin et d'attention que d'habitude	1	2

5. Au cours de ces 4 dernières semaines dans quelle mesure votre état de santé, physique ou émotionnel, vous a-t-il gêné(e) dans votre vie sociale et vos relations avec les autres, votre famille, vos amis, vos connaissances
(entourez la réponse de votre choix)

Pas du tout	1
Un petit peu	2
Moyennement	3
Beaucoup	4
Enormément	5

6. Au cours de ces 4 dernières semaines, quelle a été l'intensité de vos douleurs (physiques) ?
(entourez la réponse de votre choix)

Nulle	1
Très faible	2
Faible	3
Moyenne	4
Grande	5
Très grande	6

7. Au cours de ces 4 dernières semaines, dans quelle mesure vos douleurs physiques vous ont-elles limité(e) dans votre travail ou vos activités domestiques? *(entourez la réponse de votre choix)*

Pas du tout	1
Un petit peu	2
Moyennement	3
Beaucoup	4
Enormément	5

8. Au cours de ces 4 dernières semaines. y a-t-il eu des moments où votre état de santé. physique ou émotionnel, vous a gêné(e) dans votre vie et vos relations avec les autres, votre famille, vos amis, vos connaissances ?
(entourez la réponse de votre choix)

En permanence	1
Une bonne partie du temps	2
De temps en temps	3
Rarement	4
Jamais	5

9. Voici une liste d'activités que vous pouvez avoir à faire dans votre vie de tous les jours. Pour chacune d'entre elles indiquez si vous êtes limité(e) en raison de votre état de santé actuel.
(entourez la réponse de votre choix, une par ligne)

Liste d'activités	Oui, beaucoup limité(e)	Oui, un peu limité(e)	Non, pas du tout limité(e)
a. Efforts physiques importants tels que courir, soulever un objet lourd, faire du sport	1	2	3
b. Efforts physiques modérés tels que déplacer une table, passer l'aspirateur, jouer aux boules	1	2	3
c. Soulever et porter les courses	1	2	3
d. Monter plusieurs étages par l'escalier	1	2	3
e. Monter un étage par l'escalier	1	2	3
f. Se pencher en avant, se mettre à genoux, s'accroupir	1	2	3
g. Marcher plus d'un km à pied	1	2	3
h. Marcher plusieurs centaines de mètres	1	2	3
i. Marcher une centaine de mètres	1	2	3
j. Prendre un bain, une douche ou s'habiller	1	2	3

10. Les questions qui suivent portent sur comment vous vous êtes senti(e) au cours de ces 4 dernières semaines. Pour chaque question, veuillez indiquer la réponse qui vous semble la plus appropriée. Au cours de ces 4 dernières semaines, y a-t-il eu des moments où :
(entourez la réponse de votre choix, une par ligne)

	En permanence	Très souvent	Souvent	Quelque fois	Rarement	Jamais
a. vous vous êtes senti(e) dynamique?	1	2	3	4	5	6
b. vous vous êtes senti(e) très nerveux(se)?	1	2	3	4	5	6
c. vous vous êtes senti(e) si découragé(e) que rien ne pouvait vous remonter le moral?	1	2	3	4	5	6
d. vous vous êtes senti(e) calme et détendu(e)?	1	2	3	4	5	6
e. vous vous êtes senti(e) débordant(e) d'énergie?	1	2	3	4	5	6
f. vous vous êtes senti(e) triste et abattu(e)?	1	2	3	4	5	6
9. vous vous êtes senti(e) épuisé(e)?	1	2	3	4	5	6
h. vous vous êtes senti(e) heureux(se)?	1	2	3	4	5	6
i. vous vous êtes senti(e) fatigué(e)?	1	2	3	4	5	6

11. Indiquez pour chacune des phrases suivantes dans quelle mesure elles sont vraies ou fausses dans votre cas :
(entourez la réponse de votre choix , une par ligne)

	Totalement vrai	Plutôt vrai	Je ne sais pas	Plutôt fausse	Totalement fausse
a. Je tombe malade plus facilement que les autres	1	2	3	4	5
b. Je me porte aussi bien que n'importe qui	1	2	3	4	5
c. Je m'attends à ce que ma santé se dégrade	1	2	3	4	5
d. Je suis en excellent santé	1	2	3	4	5

Veuillez vérifier que vous avez bien fourni une réponse pour chacune des questions. Merci de votre collaboration.

copyright © New England Medical Center Hospitals, Inc., 1992 All rights reserved. (IQOLA SF-36 French (France) Version 1.3)

Numéro de la question	Réponse donnée	Note obtenue (sur 100)
1, 2, 6, 8, 11b et 11d	1	100 points
	2	75 points
	3	50 points
	4	25 points
	5	0 point
3a, 3b, 3c, 3d, 3e, 3f, 3g, 3gh, 3i et 3j	1	0 point
	2	50 points
	3	100 points
4a, 4b, 4c, 4d , 5a, 5b et 5c	1	0 point
	2	100 points
7, 9a, 9d, 9e et 9h	1	100 points
	2	80 points
	3	60 points
	4	40 points
	5	20 points
	6	0 point

Numéro de la question	Réponse donnée	Note obtenue (sur 100)
9b, 9c, 9f, 9g et 9i	1	0 point
	2	20 points
	3	40 points
	4	60 points
	5	80 points
	6	100 points
10, 11a et 11c	1	0 point
	2	25 points
	3	50 points
	4	75 points
	5	100 points

Dimension	Calcul du score	Dimension	Calcul du score
PF = Fonction-nement physique	**Somme** des notes obtenues aux items 3a, 3b, 3c, 3d, 3e, 3f, 3g, 3h, 3i et 3j **divisée par 10**	VT = Vitalité	**Somme** des notes obtenues aux items 9a, 9e, 9g et 9i **divisée par 4**
RP = Limitation physique	**Somme** des notes obtenues aux items 4a, 4b, 4c et 4d **divisée par 4**	SF = Fonction-nement social	**Somme** des notes obtenues aux items 6 et 10 **divisée par 2**
BP = Douleur physique	**Somme** des notes obtenues aux items 7 et 8 **divisée par 2**	RE = Limitation émotionnelle	**Somme** des notes obtenues aux items 5a, 5b et 5c **divisée par 3**
GH = Santé générale	**Somme** des notes obtenues aux items 1, 2, 11a, 11b, 11c et 11d **divisée par 6**	MH = Santé mentale	**Somme** des notes obtenues aux items 9b, 9c, 9d, 9f et 9h **divisée par 5**
Score physique	**Somme** des scores obtenus aux 4 dimensions ci-dessus **divisée par 4**	**Score Mental**	**Somme** des scores obtenus aux 4 dimensions ci-dessus **divisée par 4**

Xérostomie post-radique

Incidence : ± 23%

- Bouche sèche avec **hyposalivation** quantitative et qualitative,
- troubles de la **déglutition** et de la **gustation,**
- développement d'une **flore polymorphe pathogène**
- **caries** et **édentation**

Aucun TRT « classique » efficace actuellement

Study (authors , year)	Type	Nb patients	Aim(s) / Evaluation criteria	Inclusion / Exclusion criteria	HBO protocol (pressure, time, nb of sessions/ week and mean total)	Results/ Follow-up	Conclusion / comment
Irgens A et al. 2013	Prospective cohort	54	HBOT on quality of life/ SF-36	Head and neck radiation injury	2.4 ATA 90 min. 5/week ? (19-60)	Improvement only in Social Function (no item specifically dedicated to xerostomia) 1 year follow-up	Favors HBOT Low level of evidence
Harding SA et al. 2012	Prospective cohort	18	HBOT on quality of life/ EORTC C 30 EORTC HN 35 SF-36	Spontaneous ORN in head and neck cancer patients	2.2 ATA 90 min. 10/week 34 (29-49)	Improvement in few items including xerostomia (social eating and teeth) follow-up at completion of HBOT	Favors HBOT Low level of evidence

Laryngite post-radique

Incidence : 5 à 12%

Voix enrouée, fistule, dysphagie, obstruction voies aériennes sup., douleurs cervicales, fistule oro-pharyngée

→ **trachéo. et/ou laryngectomie**

Classification de Chandler

- Stade I : voix **légèrement enrouée**, sécheresse buccale
- Stade II : voix **enrouée**, sécheresse buccale
- Stade III : voix enrouée +++, **sécheresse** buccale, **dysphagie**
- Stade IV : **douleur**, détresse **respiratoire**, **perte de poids**, fièvre, déshydratation

OHB : amélioration état général, <u>conservation du larynx</u> et de la voix

Filntisis GA, Moon RE, Kraft KL, farmer JC, Scher RL, Piantadosi CA. Laryngeal radionecrosis and hyperbaric oxygen therapy: report of 18 cases and review of the literature. *Ann Otol Rhinol Laryngol*. 2000 Jun;109(6):554-62.

UROLOGIE III

Cystite post-radique

THE LANCET

Hyperbaric oxygen treatment for haemorrhagic radiation cystitis

R F M Bevers, D J Bakker, K H Kurth

Cancer type	Severity of haematuria*			
	Slight	Moderate	Severe	
Bladder	2	7	11	20
Prostate	5	2	3	10
Uterus	1	1	3	5
Cervix	2	2	—	4
Ovary	—	—	1	1
Total	10	12	18	n=40

*See text.

Table 2: **Cancer type, severity of haemorrhagic cystitis, and transfusion requirements (blood units)**

Haematuria* (Initial)	Result of HBO†			
	Good	Moderate	No effect	
Slight	9	1	—	10
Moderate	9	3	—	12
Severe	12	3	3	18
Total	30	7	3	n=40

*See text. †Good=no haematuria; moderate=occasional slight haematuria.

Table 3: **HBO and severity of haemorrhagic cystitis**

Cystite post-radique

◆ MISE AU POINT

Progrès en Urologie (2004), 14, 568-572

Prise en charge de la cystite radique

Jérôme RIGAUD, Jean-François HETET, Olivier BOUCHOT

Service d'Urologie, CHU Hôtel-Dieu, Nantes, France

RESUME

La cystite radique est une lésion de la vessie consécutive à une irradiation d'un organe pelvien. Les lésions peuvent aller de la simple réaction inflammatoire jusqu'à une rétraction quasi complète de la vessie. La fréquence des lésions chroniques est estimée entre 5 et 10% des patients ayant une radiothérapie pelvienne. La cystite radique se présente généralement comme un tableau d'hématurie macroscopique associé à une pollakiurie et des impériosités. Le diagnostic est souvent aisé du fait des antécédents d'irradiation pelvienne. La cystoscopie met en évidence une muqueuse vésicale pâle, dépolie, parsemée de télangiectasies avec parfois des ulcérations torpides à bords nets. Le traitement de la cystite radique est essentiellement symptomatique consistant principalement à stopper ou diminuer les épisodes hématuriques par des lavages vésicaux. Plusieurs traitements plus ou moins spécifiques ont été proposés pour essayer de diminuer les épisodes hématuriques. Les plus fréquemment utilisés sont les instillations endo-vésicales de formol, de Nitrate d'Argent ou d'alun avec une efficacité d'environ 70% sur les symptômes. Une autre option thérapeutique plus récente et très encourageante est l'oxygénothérapie hyperbare. Elle permet une meilleure diffusion tissulaire de l'oxygène et d'améliorer la néo-angiogenèse en augmentant la densité vasculaire des tissus irradiés. Cette technique à une efficacité de l'ordre de 80 à 90% avec un effet durable dans le temps. Elle permet de plus une amélioration objective de la muqueuse vésicale. Enfin dans les cas extrêmes d'hématuries persistantes, une embolisation artérielle voire une cystectomie avec dérivation urinaire peuvent être proposée.

Mots clés : Radiothérapie, cystite radique, formol, oxygénothérapie hyperbare.

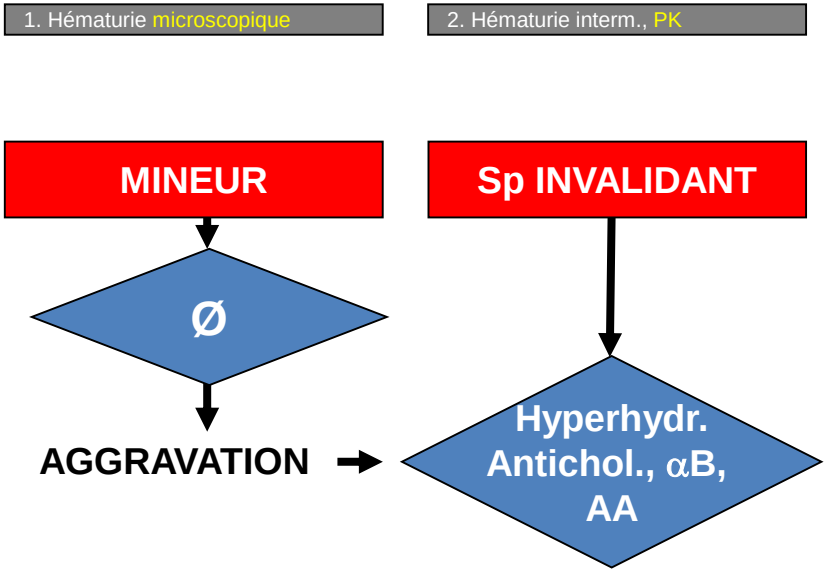
1. Hématurie microscopique
2. Hématurie interm., PK
MINEUR
Sp INVALIDANT
Ø
AGGRAVATION
Hyperhydr.
Antichol., αB,
AA

1. Hématurie microscopique

2. Hématurie interm., PK

3. Hématurie fq, PK, dysurie

MINEUR

Ø

AGGRAVATION

Sp INVALIDANT

Hyperhydr.
Antichol., αB,
AA

ECHEC

ANEMIE +++
et/ou
CAILLOTAGE RAU

Fer, Transfus.,
Lavage glacé

ECHEC ou RECIDIVE

ECHEC

Electrocoag.
ou Instillation

ANTECEDENTS

Hernie inguinale gauche opérée en 2013
Cancer de la prostate en 2011
Diabète type 2 insulinodépendant
HTA

TRAITEMENT ANTERIEUR

Lantus / valsartan / amlopidine 10/ pravastatine / aspirine / repaglinide / zolpidem

ANAMNESE :

A reçu 37 séances de radiothérapie pour un cancer de prostate diagnostiqué en 2011.
Pas de dysurie. Se plaint de douleurs périnéales handicapantes.
A eu plusieurs épisodes d'hématurie sur 1 à 2 jours.

28/04/2014 : Dr A. Barthélémy P. Riou Séance n° 13 Série 1

Echelle douleur:E.N. 5

Bonne tolérance de l'OHB. Se dit fatigué aujourd'hui. Nette diminution des douleurs. Diminution de la fatigue à la station debout. N'a plus d'hématurie. Pas besoin d'antalgiques.

04/05/2014 : Dr B. Barberon Séance n° 20 Série 1

Echelle douleur:E.N. 4

Bonne tolérance, pas de récidive d'hématurie , majoration des douleurs avant-hier après une marche plus prolongée qu'à l'habitude. Globalement se sent très amélioré avec plus d'hématurie et moins de douleurs, amélioration de l'autonomie. Poursuite du protocole

10/05/2014 : Dr B. Barberon Séance n° 30 Série 1

Echelle douleur:E.N. 0

Très bonne évolution: Plus d'hématurie, depuis le 28 avril soit depuis 15 jours, se sent en meilleur forme, et ressort de son domicile sans appréhension ; pas de douleur au repos.
SF 36 ce jour , RTOG 0/1,Poids stable 71 kg
Pause de 15 j
Reprise de l'OHB le lundi 26/05/2014 à 14 h pour 20 séances

26/05/2014 : Dr E. Thomas M. Loukal

Reprise des séances mercredi 28/05/14

14/06/2014 : Dr M. Coulange Séance n° 20 Série 2

Le patient signale un net bénéfice (arrêt du saignement, disparition des douleurs, reprise d'une vie normale...). Pas d'indication de NFS de contrôle. Soma lent : GRADE 1 (3 à 4 émissions diurnes, 1 nocturne). SF36 (Score physique : 61,46 - Score mental : 61,54). Fin du protocole. Nous recontacte en cas de récidive.

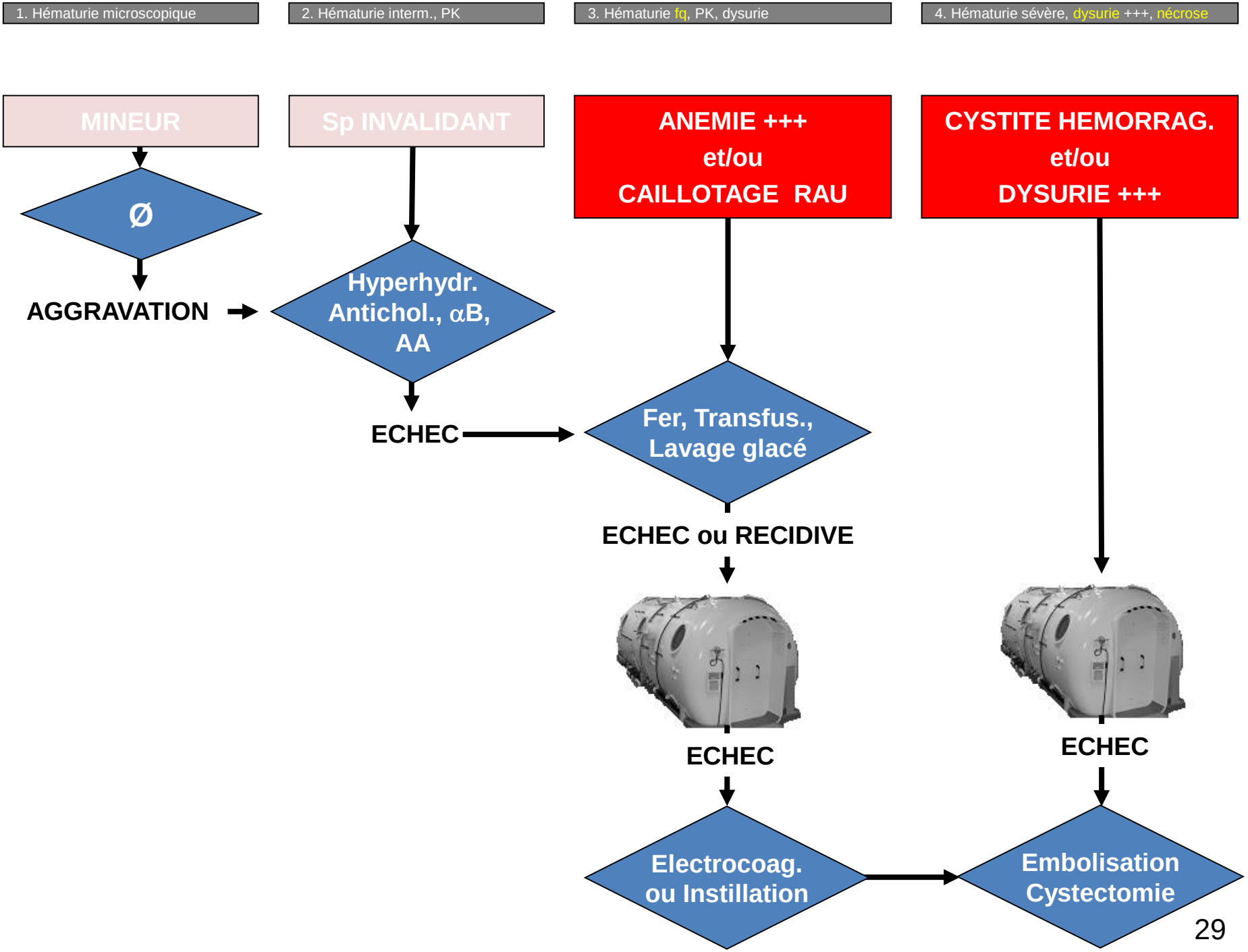
1. Hématurie microscopique
2. Hématurie interm., PK
3. Hématurie fq, PK, dysurie
4. Hématurie sévère, dysurie +++, nécrose
MINEUR
Sp INVALIDANT
ANEMIE +++
et/ou
CAILLOTAGE RAU
CYSTITE HEMORRAG.
et/ou
DYSURIE +++
Ø
AGGRAVATION
Hyperhydr.
Antichol., αB,
AA
ECHEC
Fer, Transfus.,
Lavage glacé
ECHEC ou RECIDIVE
ECHEC
ECHEC
Electrocoag.
ou Instillation
Embolisation
Cystectomie

ANTECEDENTS

MEDICAUX:
- Carcinome prostatique en 2013, traité par Radiothérapie 39 séances et hormonothérapie
- AIT en 2006, AVC sylvien gauche en novembre 2014 thrombolysé, compliqué d'un volumineux hématome temporo-pariétal gauche.
- Diabète de type 2 insulinoréquérant depuis 2013
- HTA
- Surdité appareillée (presbyacousie)
- Syndrome d'apnée du sommeil

CHIRURGICAUX:
- Cholécystectomie
- Canal lombaire étroit
- Cure de rupture de la coiffe des rotateurs gauche
- Cataracte bilatérale opérée

TOXIQUES:
- tabagisme actif cigares 5/j depuis 50 ans.
- alcool entre 3 et 5 verres de vin/j

TRAITEMENT ANTERIEUR

RAMIPRIL (TRIATEC 2,5)
ESCITALOPRAM (SEROPLEX 10)
ACEBUTOLOL (SECTRAL 200)
FUROSEMIDE (LASILIX 40)
PANTOPRAZOLE (INIPOMP 40)
PREGABALINE (LYRICA 150)
ATOVASTATINE (TAHOR 40)
ALFUZOSINE (XATRAL 10)
INSULINE (LANTUS)
KARDEGIC arrêté début octobre (hématurie)

ANAMNESE :

Patient âgé de 74 ans adressé par le Dr Egnazarian (urologue) pour prise en charge d'une cystite radique.
Cancer prostatique en 2013, apparition en Aout 2015 d'une hématurie macroscopique ayant nécessité 4 transfusions au total.
Augmentation de la fréquence des mictions à 1/heure la journée, et 3 par nuit.
La dernière cystoscopie ne retrouvant pas de lésion objectivée traitable, l'OHB est souhaitée en première intention pour éviter un geste chirurgical lourd.

EXAMEN PARACLINIQUE

☑ ECG absence de contre-indication à l'OHB

☑ Imagerie TDM cérébral pulmonaire 22/12/2015 Absence de contre-indication à l'OHB

☐ Biologie

Autre:

Echographie cardiaque Avril 2014: FeVG 61%, pas de fuite mitrale ni aortique significative, PAPS normales

PROTOCOLE HYPERBARE

Table: OHB 2.5 ATA - 90 mn Nbre de séances programmées: 30+20 Fréquence: Quotidienne

Risque convulsif non négligeable vu la séquelle cérébrale importante, introduction d'urbanyl : dose à adapter en fonction de la tolérance.

☐ patient isolé ☐ Circuit respi. isolé ☐ Intubé(e), ventilé(e), sédaté(e)

☐ bilan complémentaire à prévoir

Rapport bénéfice risque : en faveur d'un traitement par oxygénothérapie hyperbare

Au cours de l'entretien préliminaire, le patient est informé des risques potentiels de barotraumatisme et de toxicité de l'oxygène que pourrait engendrer la technique. L'interrogatoire et l'examen médical complet permettent d'éliminer toute contre indication à la thérapeutique hyperbare (épilepsie, HTA non stabilisée, insuffisance cardiaque, emphysème pulmonaire, pneumothorax spontanée, asthme grave...). Les principaux effets secondaires connus du caisson hyperbare sont le risque de claustrophobie, d'otite due à l'hyperpression du tympan, plus rarement de lésions pulmonaires ou des sinus liées à la pression, et le risque de convulsions lié à la suroxygénation. Toutefois, la survenue de ces complications est limitée par une utilisation rigoureuse et sous stricte surveillance médicale.

13/01/2016 : Dr B. Barberon Séance n° 19 Série 1

Amélioration ressentie : Diminution de la fréquence des mictions en particulier nocturnes permettant un sommeil par période de 4 heures versus 2 heures auparavant. Urines claires depuis hier pour la première fois depuis le mois d'octobre 2015.
Par ailleurs sensation de dégradation de l'audition à faire réévaluer en consultation ORL avec contrôle de l'appareillage.
Poursuite du protocole : Séances allongées avec barrière et monitorage.

21/01/2016 : Dr B. Barberon Séance n° 20 Série 1

Consultation ORL Dr Devèze le 20/01/2016 : infection de l'oreille moyenne.
Début d'un traitement par Augmentin + Auricularum.
Le Dr Devèze le revoit en consultation spécialisée dans 1 mois.

24/01/2016 : Dr B. Barberon R. Hachimi Séance n° 30 Série 1

30 séances et fin de la première série réalisée avec une assez bonne tolérance. Amélioration franche au niveau urinaire, gêne actuelle liée à l'infection des oreilles moyennes (Contrôle ORL le 2 mars Dr DEVEZE)
Amélioration significative: RTOG scale GRADE 2 versus 4 avant le traitement par OHB: Urines claires, plus de rétention,
Miction diurne une /2 h versus 1/ h avant OHB et nocturne 1 et rarement 2/ nuit versus 3 avant OHB (Arrive à dormir de 22h à 07 h) urines claires
SF 36=> SP=51 SM=52
Pause et programmation de la reprise le Mardi 02 février à 15h30 pour 20 séances.

24/02/2016 : Dr B. Barberon R. Hachimi Séance n° 20 Série 2

Dernière séance.
Plus d'hématurie, fréquence des mictions revenues à la fréquence habituelle post AVC.
Doit reprendre RDV avec Dr Eghazarian pour une consultation de suivi.
RDV le 2 Mars DR Devèze pour retrait des ATT bilatéraux.
Tabagisme toujours actif, mais réduit à 4 cigares par jour.
FIN DE PROTOCOLE. Nous rappelle après le RDV avec l'urologue.

1. Hématurie microscopique | 2. Hématurie interm., PK | 3. Hématurie fq, PK, dysurie | 4. Hématurie sévère, dysurie +++, nécrose

MINEUR

Ø

AGGRAVATION →

Sp INVALIDANT

Hyperhydr.
Antichol., αB,
AA

ECHEC →

ANEMIE +++
et/ou
CAILLOTAGE RAU

Fer, Transfus.,
Lavage glacé

ECHEC ou RECIDIVE

CYSTITE HEMORRAG.
et/ou
DYSURIE +++

FISTULE
et/ou
RECTITE RADIQUE

ECHEC

ECHEC

Electrocoag.
ou Instillation

Embolisation
Cystectomie

Fistule sur tissu radique

Urology. 1986 Mar;27(3):271-2.

Treatment of radiation cystitis with hyperbaric oxygen.

Schoenrock GJ, Cianci P.

A patient with severe radiation cystitis resistant to current therapy was treated with hyperbaric oxygen to facilitate closure of a vesicocutaneous fistula. In addition to the fistula healing, her symptoms of radiation cystitis have not recurred for over a year and a half.

Complication post-op. sur tissu radique

J15

J30

Association Francophone pour les Soins Oncologiques de Support

www.afsos.org

Référentiels inter régionaux
en Soins Oncologiques de Support

Effets secondaires urologiques radio-induits précoces et tardifs

Date : 16/09/2016

Société Française de Radiothérapie Oncologique SFRO

AFU ASSOCIATION FRANÇAISE D'UROLOGIE

ACORESCA

UNA.santé

Copyright AFSOS, version validée le 10/12/15 et mise à jour le 16/09/16

Effets secondaires urologiques précoces et tardifs radio-induits

CYSTITES RADIQUES PRECOCES ET TARDIVES (5)

Traitement de l'HEMATURIE :

au cas par cas, du moins au plus invasif,
par une équipe expérimentée aux prises en charge en terrain irradié (accord d'expert)

- **A réaliser immédiatement :**
  - **hyperhydratation pour hyperdiurèse** : maintenir une diurèse d'au moins 1,5 L/jour
  - **drainage vésical** double courant avec lavage au sérum physiologique ± lavage à l'eau glacé
  - **endoscopie vésicale** pour décaillotage si nécessaire et électrocoagulation **élective** de la zone vésicale hémorragique ± vaporisation laser [Kaushik, 2012 ; Zhu, 2013 ; Talab, 2014]
  - **± instillation vésicale continue à l'Alun de potassium 1 %** avec 3 à 12 litres (vasoconstriction paroi vésicale) sous contrôle urologique. Pas de nécessité d'anesthésie générale par rapport au formol ou au nitrate d'argent. Pas d'absorption par la muqueuse vésicale [Haldar, 2014].
- **En 1ère intention :**
  - **oxygénothérapie hyperbare (OHB) :** d'autant plus efficace que réalisée de manière précoce. Les patients sont pratiquement tous adressés trop tardivement laissant alors penser à une inefficacité de l'OHB [Vilar, 2011 ; Nakada, 2012 ; Oliai, 2012 ; Neheman, 2005 ; Chong, 2005 ; Bevers, 1995 ; Bui, 2004 ; Corman, 2003]

  OU
  - **injection intravésicale d'acide hyaluronique** [Miodosky, 2006; Shao, 2012 ; Sommariva, 2010 ; Delgado, 2003 ; Samper, 2009 ; Diamantopoulos, 2004 ; Gonzalez, 2008 ; Manas, 2006].
- **En dernier recours :**
  - **embolisation** sélective, bilatérale et complète ou ligature des artères iliaques internes [Gine, 2003 ; Palandri, 2005 ; Cho, 2008 ; Olliff 1990 ; Carmignani, 1980]
  - **dérivation urinaire haute** [Pomer, 1983 ; Banerji 2014]
  - **cystectomie d'hémostase** : en dernier recours en cas de rétraction vésicale réduisant la capacité vésicale fonctionnelle et en fonction du risque de dégradation du haut appareil urinaire [Brenner, 2000 ; Weisss, 1989 ; Smit, 2010; Perez-Mendoza, 2007].

ATTENTION au syndrome d'anémie chronique et aux troubles de la coagulation induits par l'hématurie (urokinase).

British Journal of Urology (1998), 81, 929–930

CASE REPORT

Hyperbaric oxygen treatment for radiation ulcer of the bladder

J. BAERT, P. CARPENTIER, R. BLANCA GARCIA* and G. ROLLY*
*Department of Urology, OLV Hospitals, Moorselbaan, Aalst, and *Department of Anesthesiology, University Hospitals Gent, Gent, Belgium*

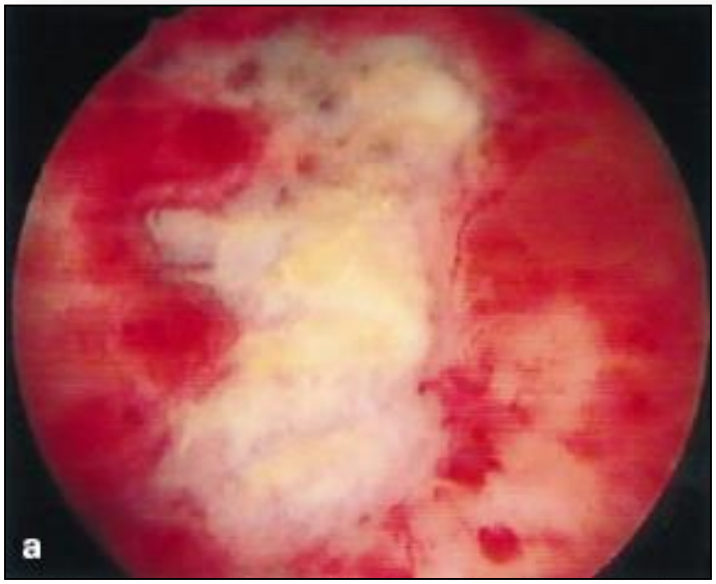

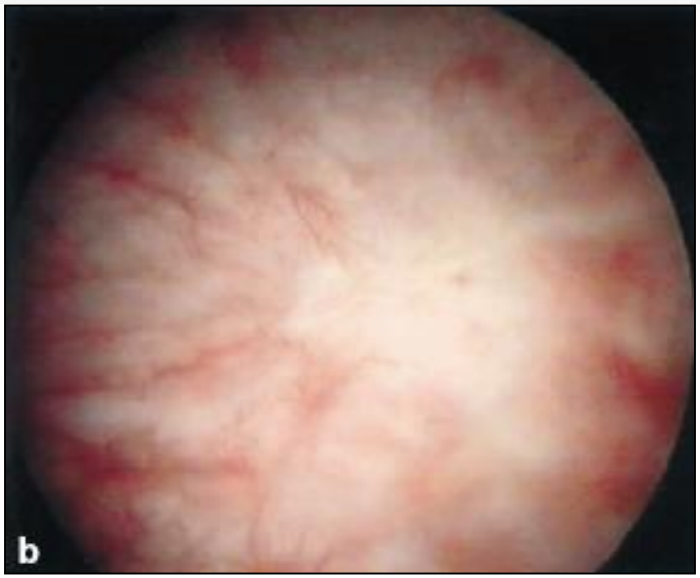

FISTULES VESICALES (2)

- **Examens complémentaires**
  - **endoscopie vésicale**
  - **TDM abdomino-pelvien** avec injection de produit de contraste et temps tardifs urinaires
  - **± fistulographie et urétrocystographie rétrograde et mictionnelle.**

- **Traitement :** complexe, de mauvais pronostic : 30 % d'efficacité

  ➔ au cas par cas, du moins invasif au plus invasif, par une équipe expérimentée aux prises en charge en terrain irradié (accord d'expert)
  - **différentes techniques chirurgicales possibles par voie basse périnéale ou haute** : le principe consiste à exciser la fistule (après l'avoir cathétérisée par une sonde vésicale) et y associer à une interposition de tissus sains et bien vascularisés
  - **en cas d'échec,** recours possible à la dérivation urétéro-cutanée transiléale selon la technique de Bricker (solution thérapeutique définitive)
  - **un geste chirurgical devrait systématiquement être encadré par une oxygénation hyperbare (20 séances avant et au moins 10 après).**

- **Suivi après radiothérapie** : clinique.

☞ **Examen tomodensitométrique en coupes axiales révélant une fistule vésicorectale postradique**

Copyright AFSOS, version validée le 10/12/15 et mise à jour le 16/09/16

URETERE : STENOSE URETERALE (2)

- **Examens complémentaires :** objectif = éliminer une récidive
  - dosage de la créatininémie
  - uroscanner (IRM rénale en l'absence d'injection de produits de contraste iodés possible)
  - scintigraphie rénale d'excrétion.

- **Traitements :** au cas par cas, du moins au plus invasif, par une équipe expérimentée aux prises en charge en terrain irradié (accord d'expert)
  - endoprothèse JJ
  - néphrostomie
  - dilatation endoscopique / pose de stents ALLIUM® après dilatation endoscopique
  - prothèse extra-anatomique urétérale (système DETOUR®)
  - urétéro-iléoplastie
  - réimplantation urétérovésicale ± vessie psoïque si vessie mobilisable
  - néphrectomie après réimplantation urétérovésicale en dernier recours
  - un geste chirurgical devrait systématiquement être encadré par une oxygénothérapie hyperbare (OHB) (20 séances avant et au moins 10 après).

- **Suivi après radiothérapie :** clinique (douleur lombaire, infection urinaire)

☞ **Cf. annexes : examen tomodensitométrique en coupe axiale révélant une sténose urétérale postradique.**

Copyright AFSOS, version validée le 10/12/15 et mise à jour le 16/09/16

DIGESTIF IV

Rectite post-radique

ELSEVIER

Int. J. Radiation Oncology Biol. Phys., Vol. 72, No. 1, pp. 134–143, 2008
Copyright © 2008 Elsevier Inc.
Printed in the USA. All rights reserved
0360-3016/08/$–see front matter

doi:10.1016/j.ijrobp.2007.12.048

CLINICAL INVESTIGATION **Normal Tissue**

HYPERBARIC OXYGEN TREATMENT OF CHRONIC REFRACTORY RADIATION PROCTITIS: A RANDOMIZED AND CONTROLLED DOUBLE-BLIND CROSSOVER TRIAL WITH LONG-TERM FOLLOW-UP

RICHARD E. CLARKE, C.H.T.,* L. M. CATALINA TENORIO, M.D.,† JAMES R. HUSSEY, PH.D.,‡ AKIN S. TOKLU, M.D.,§ D. LINDSIE CONE, M.D.,¶ JOSE G. HINOJOSA, M.D.,† SAMIR P. DESAI, B.D.S., M.H.A.,* LUIS DOMINGUEZ PARRA, M.D.,|| SYLVIA D. RODRIGUES, M.D.,# ROBERT J. LONG, M.D.,** AND MARGARET B. WALKER, M.D.††

*Baromedical Research Foundation, Columbia, SC; †Department of Radiation Oncology, Instituto Nacional de Cancerologia, Mexico City, Mexico; ‡Department of Epidemiology and Biostatistics, University of South Carolina Arnold School of Public Health, Columbia, SC; §Department of Underwater and Hyperbaric Medicine, Istanbul University, Istanbul Faculty of Medicine, Istanbul, Turkey; ¶Department of Family and Preventive Medicine, University of South Carolina School of Medicine, Columbia, SC; ||Department of Surgery, Instituto Nacional de Cancerologia, Mexico City, Mexico; #Department of Radiation Oncology, University of Pretoria Medical Centre, Pretoria, Republic of South Africa; **Wesley Centre for Hyperbaric Medicine, Wesley Medical Centre, Brisbane, Australia; and ††Department of Diving and Hyperbaric Medicine, Royal Hobart Hospital, Tasmania, Australia

Purpose: Cancer patients who undergo radiotherapy remain at life-long risk of radiation-induced injury to normal tissues. We conducted a randomized, controlled, double-blind crossover trial with long-term follow-up to evaluate the effectiveness of hyperbaric oxygen for refractory radiation proctitis.

Methods and Materials: Patients with refractory radiation proctitis were randomized to hyperbaric oxygen at 2.0 atmospheres absolute (Group 1) or air at 1.1 atmospheres absolute (Group 2). The sham patients were subse-

Conclusion: Hyperbaric oxygen therapy significantly improved the healing responses in patients with refractory radiation proctitis, generating an absolute risk reduction of 32% (number needed to treat of 3) between the groups after the initial allocation. Other medical management requirements were discontinued, and advanced interventions were largely avoided. Enhanced bowel-specific quality of life resulted. © 2008 Elsevier Inc.

of responders per clinical assessment than the Group 2 (88.9% vs. 62.5%, respectively; $p = 0.0069$). Significance improved when the data were analyzed from an intention to treat perspective ($p = 0.0006$). Group 1 had a better result in the quality of life bowel bother subscale. These differences were abolished after the crossover.

Conclusion: Hyperbaric oxygen therapy significantly improved the healing responses in patients with refractory radiation proctitis, generating an absolute risk reduction of 32% (number needed to treat of 3) between the groups after the initial allocation. Other medical management requirements were discontinued, and advanced interventions were largely avoided. Enhanced bowel-specific quality of life resulted. © 2008 Elsevier Inc.

Shutkan

1. SAIGNEMENT sur papier/ selles

2. SAIGNEMENT dans cuvette

SAIGNEMENT

ANEMIE

Ø

AGGRAVATION → **Topiques locaux**
Sucralfate, Cortic.

Shutkan

1. SAIGNEMENT sur papier/ selles

2. SAIGNEMENT dans cuvette

3. SAIGNEMENT abondants + caillots
4. SAIGNEMENT abondants + transfusions

3. SAIGNEMENT abondants + caillots
4. SAIGNEMENT abondants + transfusions

SAIGNEMENT

Ø

AGGRAVATION →

ANEMIE

Topiques locaux
Sucralfate, Cortic.

ECHEC →

SAIGENEMENT ABONDANT

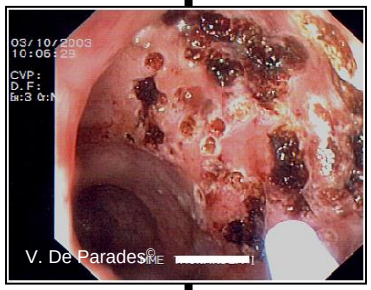

Plasma Argon
(1/mois, 2 à 3x)

ECHEC →

SAIGN. TRES ABONDANT et/ou RECT. BASSE / ETENDUE

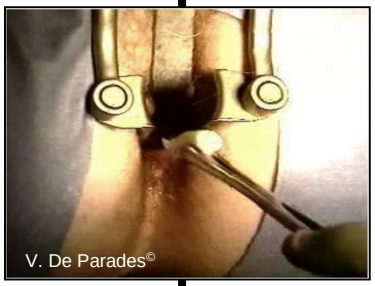

Formaline
(1 à 3 séances, AG)

FISTULE et/ou CYSTITE RADIQUE →

Chir. de dérivation

ELECTROCOAG. | FORMALINE | OHB

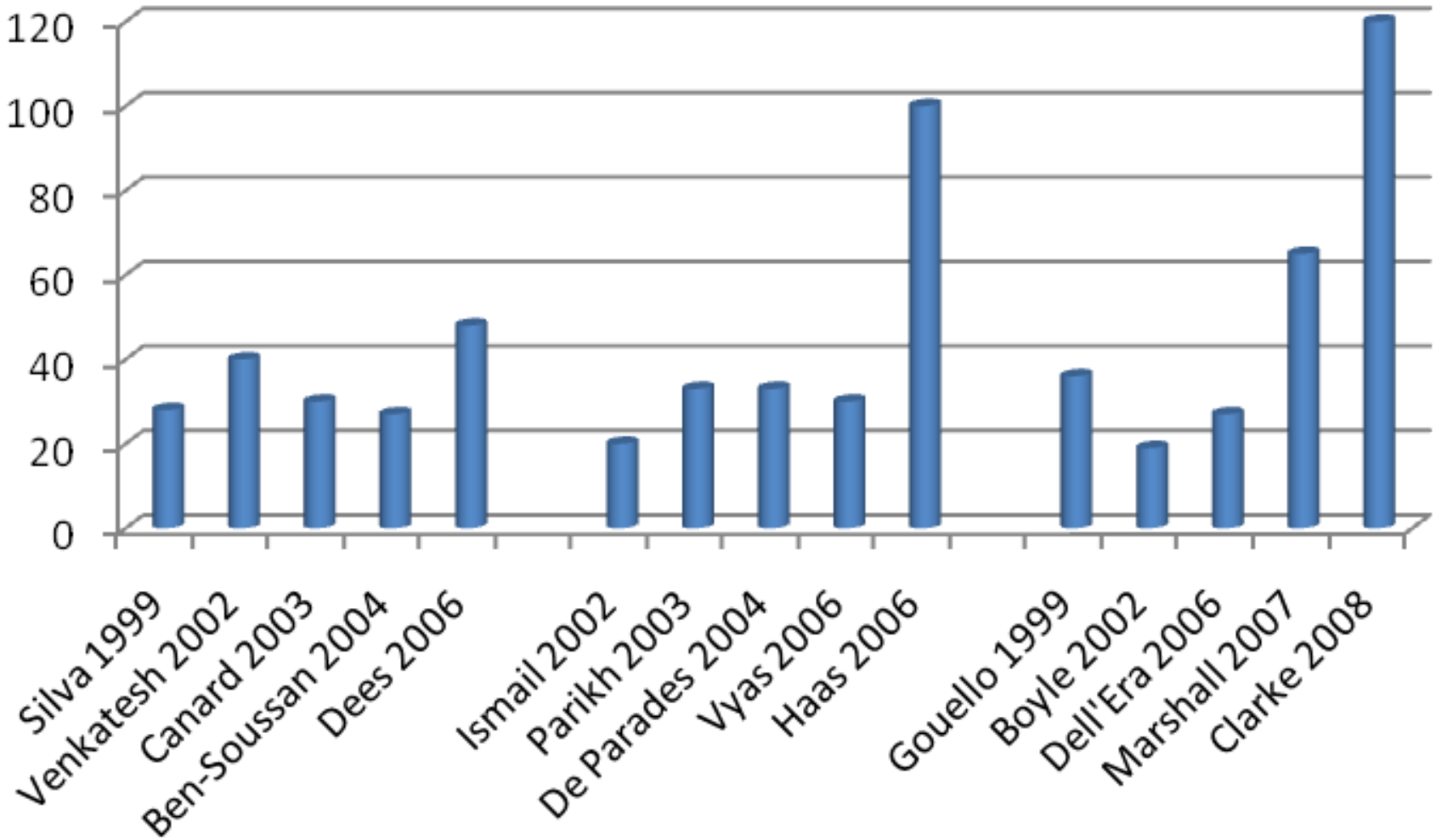

Does Hyperbaric Oxygen Administration Decrease Side Effect and Improve Quality of Life after Pelvic Radiation?

Suyanto Sidik, Daldiyono Hardjodisastro**, Rianto Setiabudy***, Soehartati Gondowiardjo*****

Table 5. Quality of Life and Side Effect Soon After Intervention and on 6 Months

Variable	Group		P
	HBO	Control	
Δ K 21 (%)	19.67 ± 9.64	4.53 ± 10.74	<0.001
Δ K 31 (%)	15.27 ± 14.74	2.47 ± 16.11	0.007
Δ Lent 12 (%)	44.12 ± 28.22	0.71 ± 30.16	<0.001
Δ Lent 13 (%)	33.64 ± 57.64	-19.69 ± 69.44	0.008

ΔK 21 = ratio of quality of life before and soon after intervention

ΔK 31 = ratio of quality of life before and soon after 6 months of intervention

ΔLent 12 = ratio of side effect before and soon after intervention

ΔLent 13 = ratio of side effect before and soon after 6 months of intervention

Clinical Study

Pelvic Radiation Disease Management by Hyperbaric Oxygen Therapy: Prospective Study of 44 Patients

Mehdi Ouaïssi,[1,2,3] Stephanie Tran,[1,2,3] Diane Mege,[1,2,3] Vivien Latrasse,[1,2,3] Alain Barthelemy,[4] Nicolas Pirro,[1] Philippe Grandval,[5] James Lassey,[2] Igor Sielezneff,[1,2] Bernard Sastre,[1,2,3] and Mathieu Coulange[1,4]

[1] *Aix-Marseille University, UMR 911, Campus Santé Timone, 13005 Marseille, France*
[2] *Department of Digestive Surgery, AP-HM Timone Hospital, Pôle DACCORD, 13385 Marseille, France*
[3] *Atelier Provençal d'écriture Médicale, France*
[4] *Hyperbaric Medicine, Sainte Marguerite Hospital, Aix-Marseille University, UMR MD2, 13385 Marseille, France*
[5] *Department of Gastroenterology, AP-HM Timone Hospital, Pôle DACCORD, 13385 Marseille, France*

Correspondence should be addressed to Mehdi Ouaïssi; mehdi.ouaissi@mail.ap-hm.fr

Received 22 June 2013; Revised 8 October 2013; Accepted 4 November 2013; Published 27 January 2014

Academic Editor: Lorenzo Fuccio

Copyright © 2014 Mehdi Ouaïssi et al. This is an open access article distributed under the Creative Commons Attribution License, which permits unrestricted use, distribution, and reproduction in any medium, provided the original work is properly cited.

Pelvic radiation disease (PRD) occurs in 2–11% of patients undergoing pelvic radiation for urologic and gynecologic malignancies. Hyperbaric oxygen therapy (HBOT) has previously been described as a noninvasive therapeutic option for the treatment of PRD. the purpose of study was to analyze prospectively the results of HBOT in 44 consecutive patients with PRD who were resistant to conventional oral or topical treatments. *Material and Methods*. The median age of the cohort was 65.7 years (39–85). Twenty-seven percent of patients required blood transfusion ($n = 12$). The median of delay between radiotherapy and HBOT was 26 months (3–175). We evaluated the results of HBOT, using SOMA-LENT Scale. *Results*. SOMA-LENT score was decreased in 59% of patient. The median of SOMA-LENT score before HBOT was significantly higher, being equal to 14 (0–36), than after HBOT with the SOMA-LENT score of 12 (0–38) ($P = 0.003$). Tenesmus ($P = 0.02$), bleeding ($P = 0.0001$), and ulceration ($P = 0.001$) significantly decreased after HBOT. Regarding patients with colostomy, 33% ($n = 4$) benefited from colostomies closure. HBOT was generally well tolerated. Only one patient stopped precociously due to transient myopia. *Conclusion*. This study is in favor of the interest of HBOT in pelvic radiation disease treatment (PRD).

3. SAIGNEMENT abondants + caillots
4. SAIGNEMENT abondants + transfusions

SAIGENEMENT ABONDANT

ECHEC

Plasma Argon

ECHEC

3. SAIGNEMENT abondants + caillots
4. SAIGNEMENT abondants + transfusions

SAIGN. TRES ABONDANT et/ou RECT. BASSE / ETENDUE

ECHEC

Formaline

Chir. de dérivation

GYNECOLOGIE V

Complication post-op. sur tissu radique

Complication post-op. sur tissu radique

1ère Séance

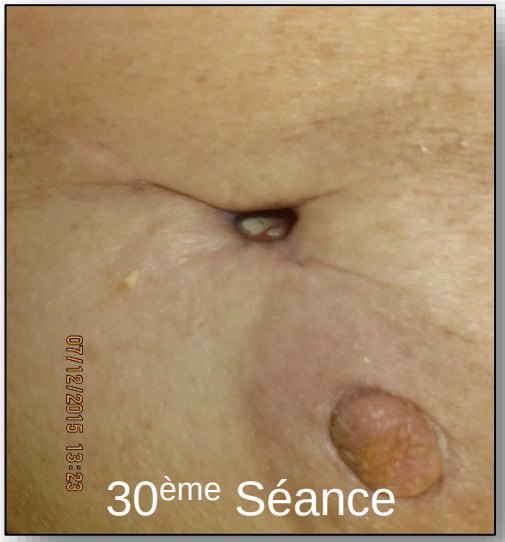

30ème Séance

50ème Séance

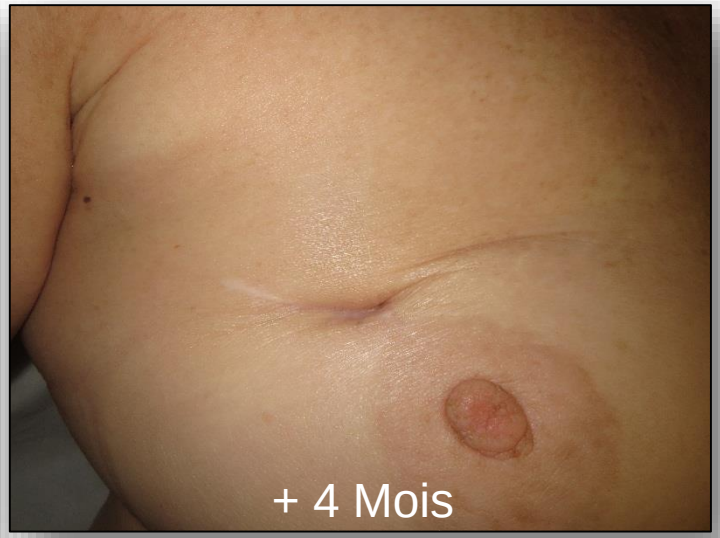

+ 4 Mois

Encadrement d'une chir. sur tissu radique

0022-5347/98/1595-1630$03.00/0
THE JOURNAL OF UROLOGY
Vol. 159, 1830–1832, May 1998
Printed in U.S.A.
Copyright © 1998 by AMERICAN UROLOGICAL ASSOCIATION, INC.

PREOPERATIVE HYPERBARIC OXYGEN THERAPY FOR RADIATION INDUCED INJURIES

BRANDON D. POMEROY, LON W. KEIM AND RODNEY J. TAYLOR

From the Section of Urologic Surgery, Department of Surgery, University of Nebraska Medical Center and the Baromedicine Unit, Bishop Clarkson Memorial Hospital, Omaha, Nebraska

ABSTRACT

Purpose: We present our experience with preoperatively administered hyperbaric oxygen therapy to patients who have sustained significant therapeutic radiation induced soft tissue injuries and subsequently undergo planned abdominal intervention/surgery.

Materials and Methods: From February 1993 to May 1997, 5 patients with a history of complications following therapeutic radiation were prospectively treated with hyperbaric oxygen before a planned abdominal operation.

Results: All patients had uneventful hospital courses. An additional procedure was eventually necessary in 2 patients but with fewer radiation related problems following hyperbaric oxygenation.

Conclusions: Hyperbaric oxygenation may improve postoperative outcomes when given before planned open operations in patients with previous therapeutic pelvic irradiation and a history of radiation related complications.

KEY WORDS: enteritis, hyperbaric oxygenation, radiation injuries, pelvic neoplasms

Plexite radique

ANTECEDENTS

Cancer sein droit 2012 : traitement par traitement conservateur : chimiothérapie pré-op - chirurgie d'exérèse - radiothérapie post-op ayant inclus les axes ganglionnaires axillaires et sus-claviculaires.
Bursite acromio deltoïdienne droite depuis fin novembre 2012.
HTA.
Hypothyroïdie.

TRAITEMENT ANTERIEUR

LEVOTHYROX 125
IPERTEN 20
DOLIPRANE

ANAMNESE :

Patiente adressée par IPC Dr MOUREAU-ZABOTTO pour plexite radique.

- cancer sein droit 2012 : traitement par traitement conservateur : chimiothérapie pré-op - chirurgie d'exérèse - radiothérapie post-op ayant inclus les axes ganglionnaires axillaires et sus-claviculaires.
- Suivi IPC.
- cervicalgies d'irradiation descendante dans le bras droit + hyperesthésie du bras droit, du creux sus-claviculaire droit + déficit moteur franc du bras droit évoluant depuis 2012 (post-radiothérapie).

28/12/2016 : Dr N. Lainé D. Garavel Séance n° 30 Série 1

Fin de la première série ce jour.
Antalgie par Doliprane seul car ne supporte pas les paliers supérieurs : évolution cependant plutôt favorable des douleurs, caractère moins permanent.
SF 36 distribué.
Reprise le 09/01/17 pour 20 dernières séances.

07/02/2017 : Dr B. Barberon P. Lauvernier Séance n° 20 Série 2

Echelle douleur:E.N. 6

fin de protocole ce jour
SF 36 = SP 26,67 et SM 20 versus SP 18 et SM 18 en début de TRT
EN 6/10 contre 10/10 en début de protocole avec des prises d'antalgique à la demande PARACETAMOL 1G 2-3/semaine
se sent toujours gênée dans sa vie quotidienne, mais niveau de douleur incomparable (initialement douleurs insomniantes avec réveil en pleurs)
Rdv post thérapeutique à programmer, le suivi étant assuré par l' IPC en oncologie et en radiothérapie
Rdv IPC (oncologue) Dr CAMERLO le 06/04/17

LIMITES ?

VI

Faisabilité et Effets Secondaires

- Disponibilité
- Coût (prévention)
- Effets secondaires

  → OBT, tb. visuel transitoire
- Réactivation tumorale ?

Réactivation tumorale ???

Undersea Hyperb Med. 2003 Spring;30(1):1-18.

Hyperbaric oxygen: does it promote growth or recurrence of malignancy?

Feldmeier J, Carl U, Hartmann K, Sminia P.

Radiation Oncology Department, Medical College of Ohio, Toledo, OH, USA.

It has been a concern that a therapeutic modality recommended as an adjunct to healing and administered to promote proliferation of fibroblasts, epithelial cells and blood vessels in a wound could also lead to proliferation of malignant cells and angiogenesis in a malignant tumor. The first reported concern that hyperbaric oxygen (HBO2) might have cancer growth enhancing effects appeared in a paper by Johnson and Lauchlan in 1966. In a series of patients treated with HBO2 radiosensitization, they reported a more frequent than expected incidence of metastases and an unusual pattern of metastases. The published literature from clinical reports, animal studies and cell culture studies are reviewed. Putative mechanisms whereby HBO2 could have carcinogenic effects are discussed. The processes of angiogenesis in wound healing and in cancer growth are compared and contrasted. In vitro, in vivo and clinical studies strongly suggest no more than a neutral effect of HBO2 on tumor growth. In fact some studies suggest a negative impact of HBO2 on malignant progression or formation. For angiogenesis, similarities in wound healing and cancer are striking but significant differences are found including the relative importance of angiogenic factors and the process of cessation of angiogenesis. Tumors that grow in hypoxic environments are more prone to metastases and more lethal to the patient. They are also more likely to mutate toward resistant genotypes. Discussion of postulated mechanisms of carcinogenesis including free radical and immunosuppressive effects points out why they are not likely to enhance or cause cancer growth or initiation. In conclusion, the published literature on tumor angiogenesis mechanisms and other possible mechanisms of cancer causation or accelerated growth provides little basis for HBO2 to enhance malignant growth or metastases. A history of malignancy should not be considered a contraindication for HBO2 therapy.

Radiosensibilisation

Cancer Treat Rev. 2008 Nov;34(7):577-91. Epub 2008 Jul 21.

Hyperbaric oxygenation for tumour sensitisation to radiotherapy: a systematic review of randomised controlled trials.

Bennett M, Feldmeier J, Smee R, Milross C.

Department of Diving and Hyperbaric Medicine, Prince of Wales Hospital, University of NSW, Randwick, NSW 2031, Australia.
m.bennett@unsw.edu.au

Comment on:

Cochrane Database Syst Rev. 2005;(4):CD005007.

BACKGROUND: Radiotherapy is a well-established treatment for some solid tumours. Hyperbaric oxygenation (HBO) may improve radiotherapeutic killing of hypoxic cancer cells, so the simultaneous administration of radiotherapy and HBO may reduce mortality and tumour recurrence. METHODS: We performed a systematic search of the literature in September 2007 for randomised controlled trials, and made pooled analyses of pre-determined clinical outcomes. RESULTS: Nineteen trials contributed to this review (2286 patients). There was a reduction in mortality for head and neck cancers at one and five years after therapy (at five years RR 0.82, P=0.03, NNT=5), and improved local tumour control at three months (RR 0.58, P=0.006, NNT=7). Any advantage is achieved at the cost of an increased rate of both severe radiation tissue injury (RR 2.35, P<0.0001, NNH=8) and the chance of seizures during therapy (RR 6.76, P=0.03, NNH=22). CONCLUSIONS: There is some evidence that HBO improves local tumour control and mortality for cancers of the head and neck, and local tumour recurrence in cancers of the uterine cervix. These benefits may only occur with unusual fractionation schemes. HBO is associated with significant adverse effects including oxygen toxic seizures and severe radiation tissue injury. The methodological and reporting inadequacies of the studies included in this review demand a cautious interpretation. More research is needed for head, neck and uterine cervical cancer, but is probably not justified for bladder cancer. There is little evidence available concerning malignancies at other sites.

Chimiosensibilisation

Xenobiotica. 2008 Dec;38(12):1471-5.

Increased distribution of carboplatin, an anti-cancer agent, to rat brains with the aid of hyperbaric oxygenation.

Suzuki Y, Tanaka K, Neghishi D, Shimizu M, Murayama N, Hashimoto T, Yamazaki H.

Laboratory of Drug Metabolism and Pharmacokinetics, Showa Pharmaceutical University, Machida, Tokyo, Japan.

1. The distribution of an anti-cancer agent carboplatin to brains was investigated in combination with hyperbaric oxygenation treatment in rats. 2. After intravenous administration of carboplatin (30 mg kg(-1)) to male Wistar rats, elimination curves of plasma drug concentrations plotted against a time of 45 min were not different with or without hyperbaric oxygenation (at 0.20-0.25 MPa for last 20 min) treatments. 3. Carboplatin concentrations of livers, lungs and kidneys in each group were similar at the endpoint of hyperbaric oxygenation treatment. 4. Under these atmosphere conditions (at 0.10 MPa), carboplatin concentration was at an undetectable level in rat brains (<0.1 microg g(-1) tissue, n = 6). On the contrary, carboplatin was detected in all brains tested at the levels of 0.5 +/- 0.3 microg g(-1) tissue (mean and standard deviation (SD), n = 6), 0.8 +/- 0.5 microg g(-1) tissue, and 0.4 +/- 0.2 microg g(-1) tissue in combination with hyperbaric oxygenation at 0.20, 0.22, and 0.25 MPa, respectively, at the endpoint of hyperbaric oxygenation treatment. 5. The results suggest that carboplatin could be uptaken into rat brains at the detectable levels by the aid of hyperbaric oxygenation, consistently with the reported findings of enhanced transendothelial permeability and improved clinical efficacy of carboplatin combined hyperbaric oxygenation therapy.

Cystite toxique

J Urol. 2003 Dec;170(6 Pt 1):2498-502.

Involvement of nitric oxide and hyperbaric oxygen in the pathogenesis of cyclophosphamide induced hemorrhagic cystitis in rats.

Korkmaz A, Oter S, Deveci S, Ozgurtas T, Topal T, Sadir S, Bilgic H.

Department of Physiology, Gulhane Military Medical Academy, Ankara, Turkey.

PURPOSE: We evaluated the relationship between nitric oxide and hyperbaric oxygenation in the pathogenesis and treatment of cyclophosphamide induced hemorrhagic cystitis in rats. MATERIALS AND METHODS: Cyclophosphamide (100 mg/kg) was injected in male Sprague-Dawley rats for cystitis induction. Animals were treated before and the day after cyclophosphamide injection with 100 mg/kg of the nitric oxide substrate L-arginine, 20 mg/kg of the nonselective nitric oxide synthase inhibitor L-NG-nitroarginine methyl ester and 20 mg/kg of the selective inducible nitric oxide synthase inhibitor S-methylisothiourea. Animals were exposed to hyperbaric oxygen (2.8 atmospheres absolute for 90 minutes twice daily) with or without the administration of L-arginine and nitric oxide synthase inhibitors. RESULTS: Cyclophosphamide injection resulted in severe cystitis. S-methylisothiourea produced marked inhibition of cyclophosphamide induced bladder tissue damage. L-arginine and L-NG-nitroarginine methyl ester failed to a show meaningful protective effect. Hyperbaric oxygen protected the bladder only against ulceration. Moreover, hyperbaric oxygen did not contribute to the protective effects of L-arginine, L-NG-nitroarginine methyl ester or S-methylisothiourea. CONCLUSIONS: Nitric oxide produced by inducible nitric oxide synthase is an important mediator in the pathogenesis of cyclophosphamide induced cystitis. Hyperbaric oxygen has a beneficial effect on repairing bladder damage rather than on bladder protection.

CONSENSUS VII

5ème CONFERENCE DE CONSENSUS EUROPEENNE SUR LA MEDECINE HYPERBARE

Organisée de façon conjointe par :

EUROPEAN SOCIETY FOR THERAPEUTIC RADIOLOGY AND ONCOLOGY

ET

EUROPEAN COMMITTEE FOR HYPERBARIC MEDICINE

19 et 20 Octobre, 2001
Lisbonne – Portugal

EFFICACITE DE L'OXYGENOTHERAPIE HYPERBARE

DANS LE TRAITEMENT DES LESIONS DES TISSUS SAINS

INDUITES PAR LES RADIATIONS IONISANTES

Recommandations du Jury

Niveau de recommandation	Indications
Niveau 2 – Evidence convaincante	Radionécrose du maxillaire inférieur Cystite post-radiothérapie, résistante aux mesures conservatrices. Extraction dentaire en tissu irradié (action préventive)
Niveau 3 – Existence d'évidence pour une action bénéfique mais arguments apportés faibles.	Radionécrose osseuse d'autres localisations que maxillaire. Rectite et entérite post-radiothérapie. Lésions radio-induites des tissus mous Chirurgie et implants dans les tissus fortement irradiés au préalable (action préventive)
Niveau 4 – Evidence anecdotique	Lésions radio-induites du larynx Lésions radio-induites du système nerveux central.
Aucune évidence	Atteinte plexulaire post-radiothérapie

5th European Consensus Conference on Hyperbaric Medicine – Lisbon 2001

ESTRO

Le coût induit par la prise en charge des lésions de RN est extrêmement élevé et que celui-ci pourrait être réduit par l'utilisation de l'OHB

Haute Autorité de Santé

Paris 2007

	ACCEPTED			NON ACCEPTED		
	A	B	C	D	E	F
Type I						
Prevention of osteoradionecrosis after dental extraction SA SUFFISANT		X				
Osteoradionecrosis (mandible) SA SUFFISANT		X				
Soft tissue radionecrosis (cystitis) SA SUFFISANT		X				
Type II						
Radio-induced proctitis / enteritis SA NON DETERMINE			X			
Radio-induced lesions of soft tissues			X			
Radio-induced CNS lesion			X			

Traitements alternatifs et place dans la stratégie thérapeutique : les thérapeutiques alternatives sont constituées du traitement conservateur (antibiothérapie, corticoïdes, etc.) et de la chirurgie. Pour le traitement de la cystite radio-induite, il s'agit du traitement de 1ère intention. Les traitements alternatifs (instillation de formaldéhyde, corticoïdes) sont d'efficacité réduite.

ETMIS – Québec 2008

Force est de constater que peu d'indications de l'oxygénothérapie hyperbare ont fait l'objet de recherches rigoureuses et que les données probantes sont rares. Il est clair que certaines affections ne se prêtent pas facilement à des recherches pour des raisons éthiques. Les consensus d'experts, bien que non complètement concordants, constituent donc l'assise principale qui appuie et justifie le recours à l'OHB pour une majorité d'indications cliniques. Ces consensus d'experts ouvrent également des avenues intéressantes à de nouvelles recherches de meilleure qualité méthodologique et à des expériences cliniques futures.

ECHM 2016 list of indications

Type 1 : Strongly recommended - « We recommend … »

CONDITION	ACCEPTED			NON ACCEPTED			AGREEMENT	COMMENT
	Level of Evidence			Level of Evidence				
	A	B	C	D	E	F		
Type I								
CO poisoning		X					Strong agreement	No change
Open fractures with crush injury		X					Strong agreement	No change
Prevention of osteoradionecrosis after dental extraction		X					Strong agreement	No change
Osteoradionecrosis (mandible)		X					Strong agreement	No change
Soft tissue radionecrosis (cystitis, proctitis)		X					Strong agreement	Proctitis changed from T2 to T1
Sudden deafness		X					Strong agreement	Evidence upgraded from C to B Recommendation from T2 to T1
Decompression illness			X				Strong agreement	No change
Gas embolism			X				Strong agreement	No change
Anaerobic or mixed bacterial infections			X				Strong agreement	No change

ECHM 2016 list of indications

Type 2 : Recommended - « We suggest … »

CONDITION	ACCEPTED			NON ACCEPTED			AGREEMENT	COMMENT
	Level of Evidence			Level of Evidence				
	A	B	C	D	E	F		
Type II								
Diabetic foot lesions		X					Strong agreement	No change
Femoral head necrosis		X					Strong agreement	Evidence upgraded from D to B Recommendation from NA to T2
Compromised skin grafts and musculocutaneous flaps			X				Strong agreement	No change
Central retinal artery occlusion (CRAO)			X				Strong agreement	Upgraded from T3 to T2
Crush Injury without fracture			X				Agreement	Added
Osteoradionecrosis (bones other than mandible)			X				Agreement	No change
Radio-induced lesions of soft tissues (other than cystitis and proctitis)			X				Agreement	No change
Surgery and implant in irradiated tissue (preventive treatment)			X				Agreement	No change
Ischemic ulcers			X				Agreement	No change
Refractory chronic osteomyelitis			X				Agreement	No change
Burns 2nd degree more than 20% BSA			X				Agreement	Upgraded from T3 to T2
Pneumatosis cystoides intestinalis			X				Agreement	Upgraded from T3 to T2
Stage IV neuroblastoma			X				Agreement	No change

ECHM 2016 list of indications

Type 3 : Optional - « It would be reasonable … »

CONDITION	ACCEPTED			NON ACCEPTED			AGREEMENT	COMMENT
	Level of Evidence			Level of Evidence				
	A	B	C	D	E	F		
Type III								
Brain injury (acute and chronic TBI, chronic stroke, post anoxic encephalopathy) in highly selected patients			X				Agreement	TBI added; chronic stroke upgraded from NA to T3; post anoxic encephalopathy, no change
Radio-induced lesions of larynx			X				Agreement	No change
Radio-induced lesions of the CNS			X				Agreement	No change
Post-vascular procedure reperfusion syndrome			X				Agreement	No change
Limb replantation			X				Agreement	No change
Selected non healing wounds secondary to systemic processes			X				Agreement	No change
Sickle cell disease			X				Agreement	Upgraded from NA to T3
Interstitial cystitis			X				Agreement	Evidence upgraded from E to C Recommendation from NA to T3

IMPORTANT

- **INDICATION RECONNUE**
  1. **Extraction dentaire en tissu irradié (Prév.)**
  2. **ORN mandibulaire**
  3. **Cystite post-radique**
  4. **Rectite post-radique**
  5. **RN tissus mous et greffes musc. post chir.**
  6. **Chirurgie et implant sur tissu irradié (Prév.)**
  7. **Radionécrose os. et tissus mous**
- **INDICATION A PRECISER**
  1. **Radionécrose du larynx**
  2. **Radionécrose du SNC**
- **PERSPECTIVES**
  1. **Potentialisation de la radiothérapie**
  2. **Potentialisation de la chimiothérapie**

EFFICACITE

BONNE TOLERANCE

COUT LIMITE

PLURIDISCIPLINAIRE

ECHELLE EVALUATION

NIVEAU DE PREUVE