LES EMBOLIES GAZEUSES IATROGENES

NOUMEA – 01/2022

mathieu.coulange@ap-hm.fr

Médecine Hyperbare, Subaquatique et Maritime, Pôle Réanimation Urgences SAMU Hyperbarie, CHU Marseille
Centre de Recherche en Cardio-Vasculaire et en Nutrition, Aix Marseille Université
Institut de Médecine et de Physiologie en Milieu Maritime et en Environnement Extrême - PHYMAREX
Centre National de Plongée, de Secours Nautique & de Survie, ECASC / SDIS04
Société Nationale de Sauvetage en Mer - SNSM

Cas clinique

Monsieur D. 38 ans est hospitalisé depuis 3 jours en USC en post extubation d'un séjour de 7 jours en réanimation pour choc septique à point de départ urinaire.

En VS sous lunette 3 l/min (SaO2 98 %) - HD stable sans amines. - ablation cathéter artériel – VVC triple lumière en jugulaire droite

Depuis la veille, agressivité verbale modérée (se sent mieux – veut que l'on arrête les « bipbip » du monitoring - veut signer une décharge - veut fumer…).

15h30 : alarme de débranchement des électrodes du monitoring

Le patient est retrouvé demi-assis contre le mur , dyspnéique. Déclare que « *tout est parti quand il s'est levé pour aller au WC* ». Il ne s'est pas alors senti bien (étourdissement – faiblesse jambe gauche – essoufflement avec toux sèche) et s'est donc assis contre le mur. Le pansement de VVC est décollé au niveau du cou.

Le cathéter de VVC est au sol - fixation, le liquide de perfusion s'écoulant . Patches du scope et le saturomètre digital pendent sur le guéridon . Le patient demande à retourner dans son lit.

15h35 : Intervention de l'interne de réa : Glasgow 15 – DTS <0 – FResp 20 en diminution – SaO2 en air 94 % - TA 150/85 – FR 110 sinusal sans extrasystole – EVA <0 – Dextro 8 mmol – T°tympannique 37°9 – doute sur une parésie gauche (patient droitier)

15h40: Avis hyperbare par téléphone (distance 15 km)

Dr Thierry Joffre (HCL)

Que faites vous ?

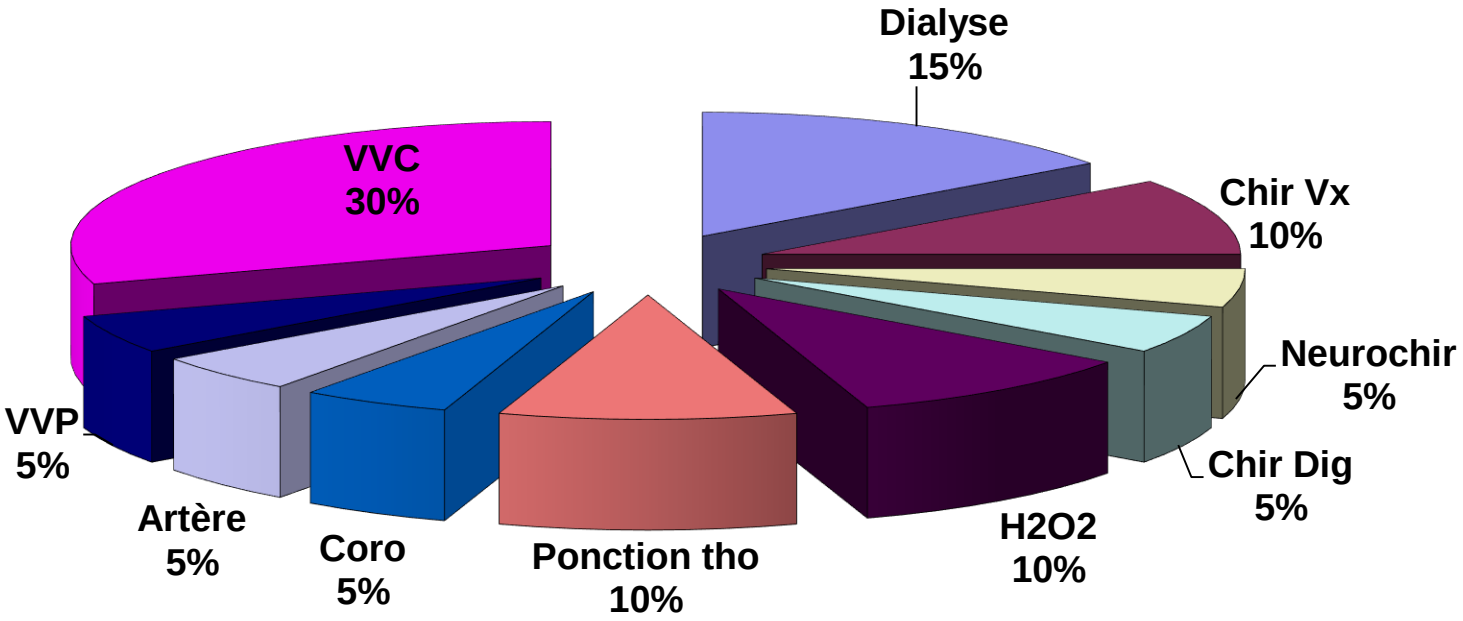

Etiologies des EG traitées par OHB à Salvator entre 1993 et 2002

Hospices Civils de Lyon — Delafosse et al.	1969/ 1977 26 cas	1978/ 1988 75 cas	1989/ 2002 83 cas
Voies veineuses : 184/492 (37%)			
Pose VVC	-	3	3
Déconnexion - débranchement	20	45	53
Mauvaise utilisation	1	7	4
Défaut matériel	-	2	2
Flacon sous pression	5	3	-
Retrait de VVC en position assise	-	15	21

Post-mortem computed tomography in a case of suicide by air embolism

P.-E. Laurent[a,b,*], M. Coulange[c,d], J. Desfeux[e], C. Bartoli[e], B. Coquart[b], V. Vidal[a,b], G. Gorincour[a,b]

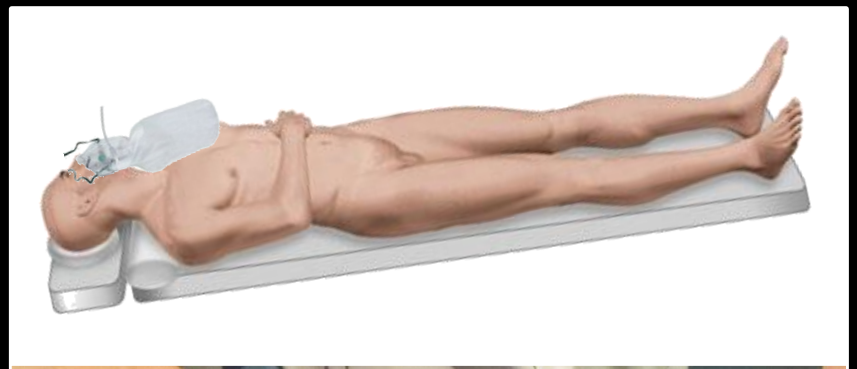

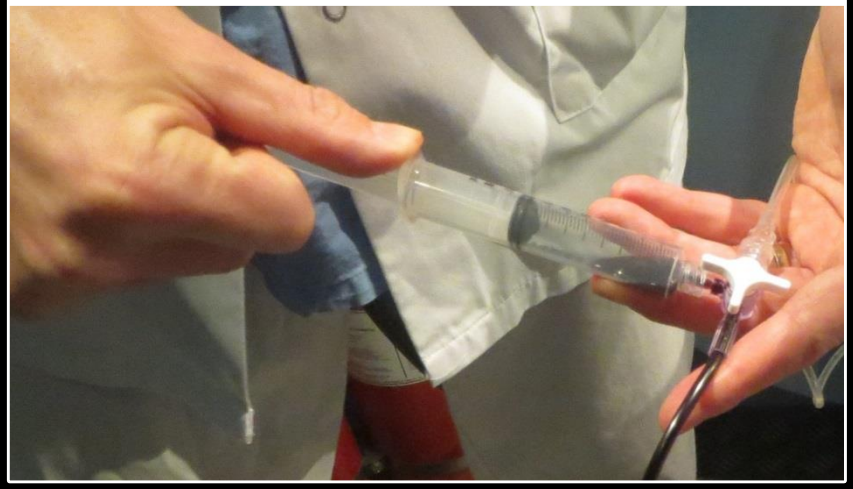

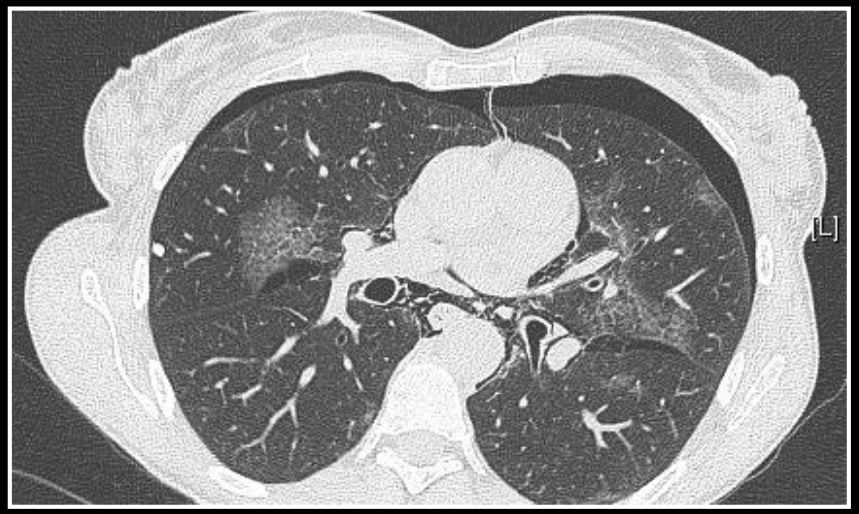
[L]

Quel type de recommandations en OHB ?

Expérience CMH Lyon

- 2013 – 2015
- 13 CMH (65%)
- 89 EG

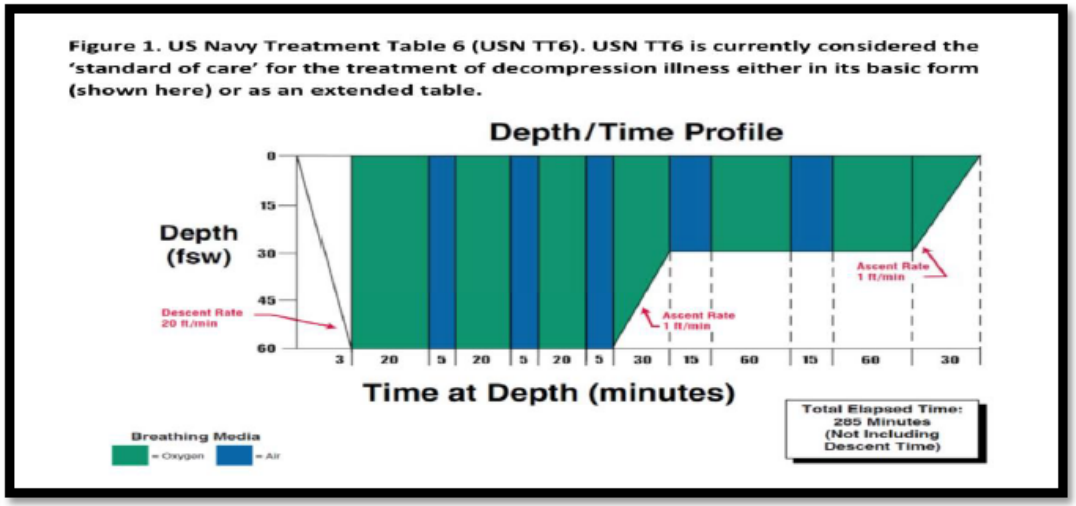

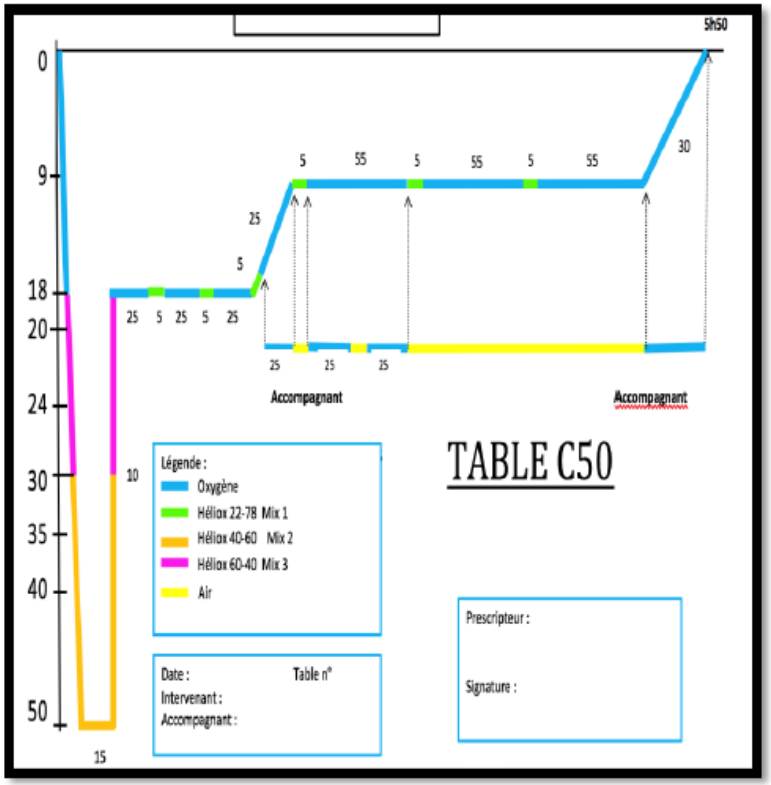

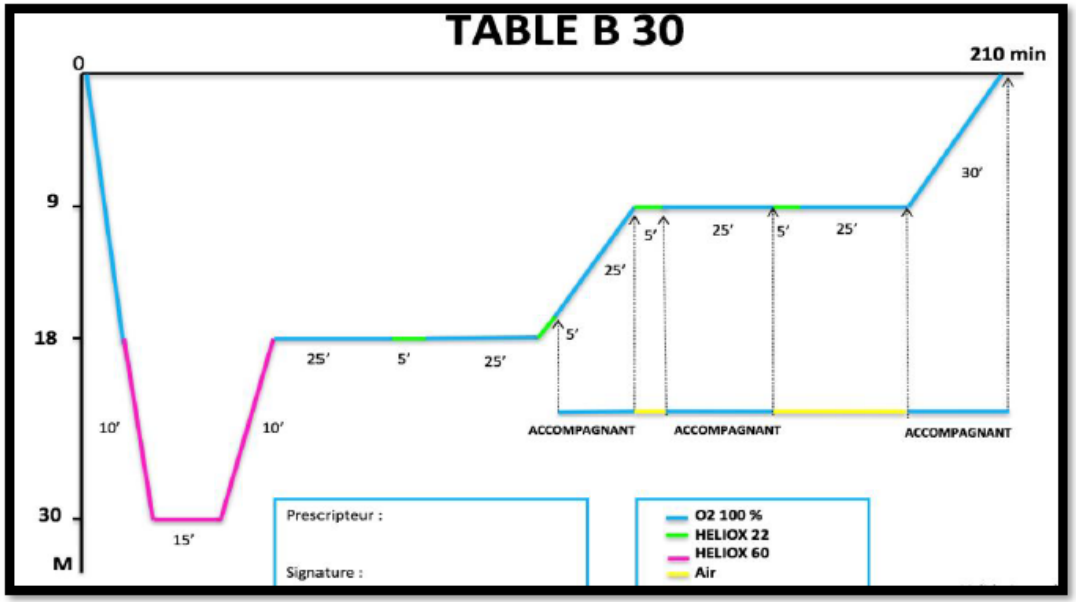

Dr Thierry Joffre (HCL)

EFFET PRESSION – P x V = Cte

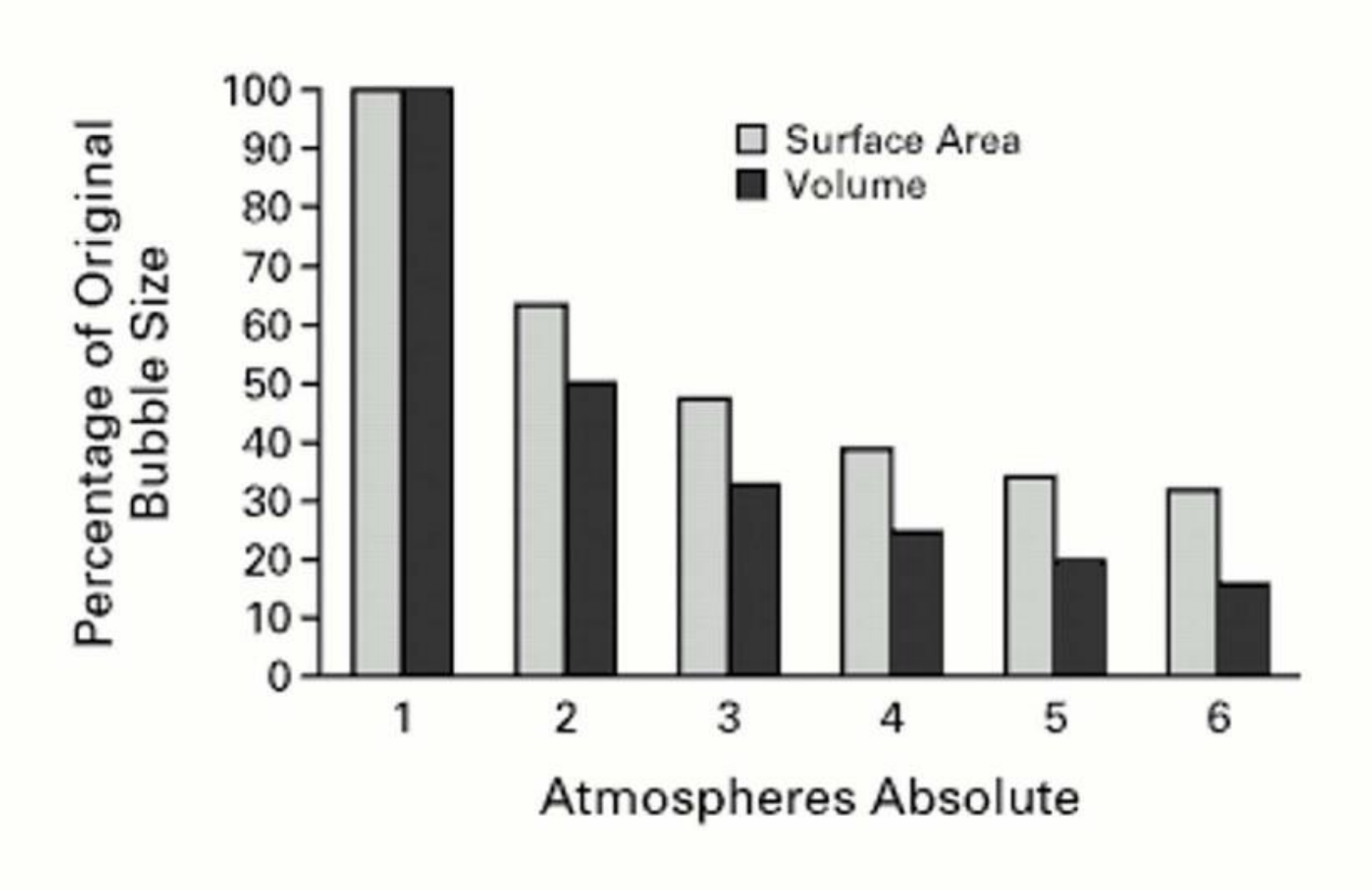

Muth C et al, NEJM 2000

Quel type de recommandations en OHB ?

Expérience CMH Lyon

Evolution EG	TABLES			TOTAL
	Table 2,8 ATA	Table 4 ATA	Table 6 ATA	
Absence de séquelles	5 (11,11%)	9 (20,00%)	31 (68,89%)	45
Séquelles	11 (31,43%)	6 (17,14%)	18 (51,43%)	35
Décès	1 (11,11%)	0 (0,00%)	8 (88,89%)	9
TOTAL	**17**	**15**	**57**	**89**

Test Exact de Fisher	
Table Probability (P)	0,0002
Pr <= P	0,0946

Tableau 3 : Evolution des patients en fonction de la table utilisée.

Les tables dites <u>peu profondes</u> semblent moins efficaces sur le critère « séquelles »

Les tables dites <u>très profondes</u> semblent moins efficaces sur la survie

<u>Les tables intermédiaires sembleraient plus performantes</u>

Dr Thierry Joffre (HCL)

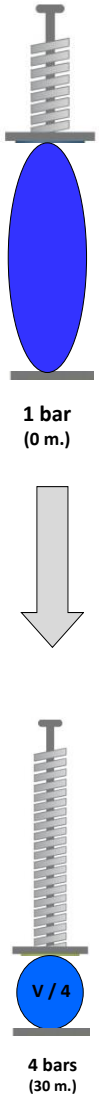

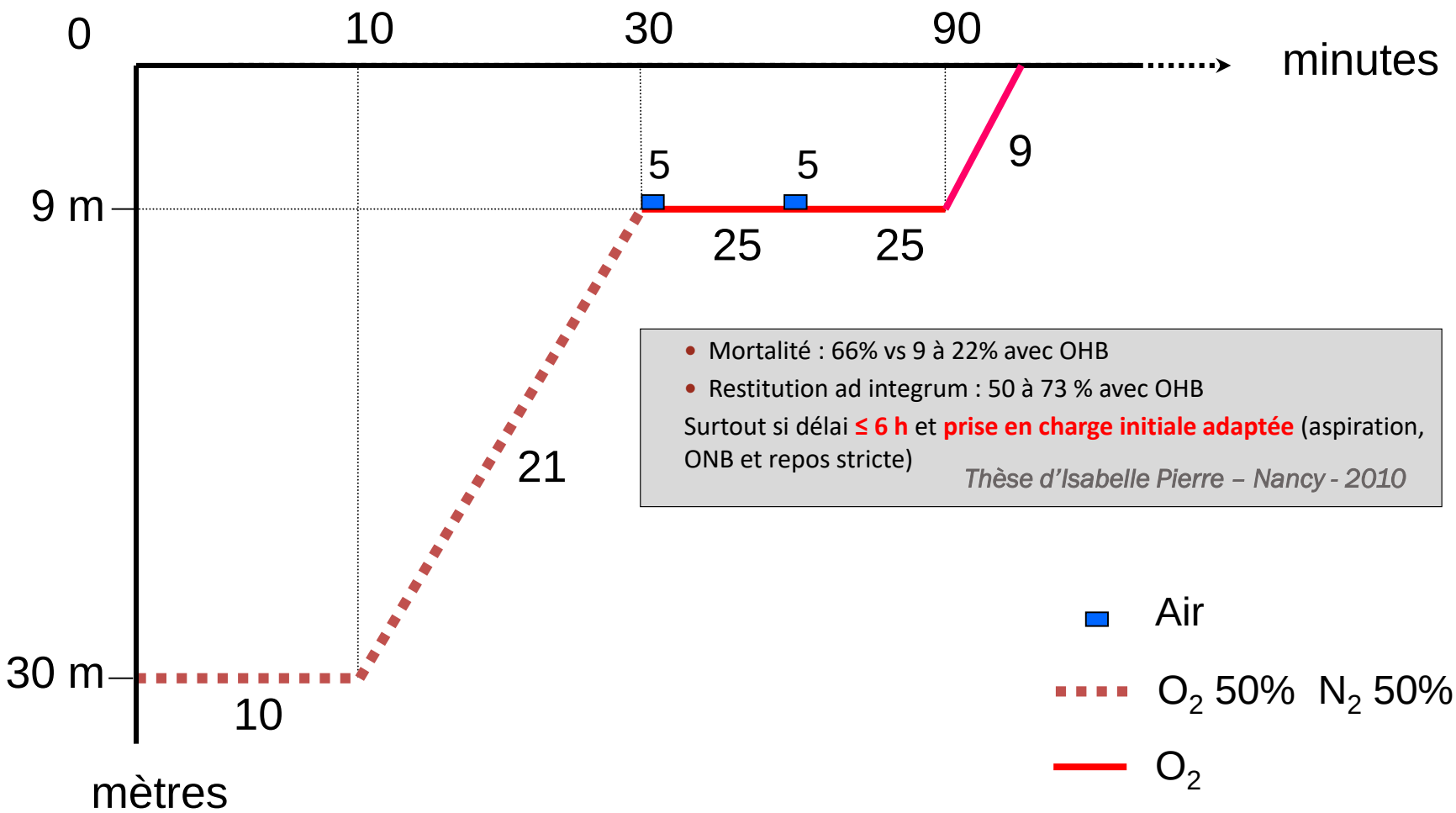

- Mortalité : 66% vs 9 à 22% avec OHB
- Restitution ad integrum : 50 à 73 % avec OHB

Surtout si délai **≤ 6 h** et **prise en charge initiale adaptée** (aspiration, ONB et repos stricte)

Thèse d'Isabelle Pierre – Nancy - 2010

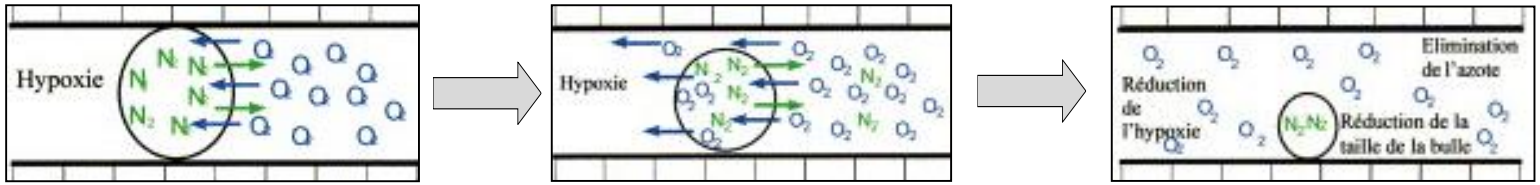

Evolution des EG

- 25% des patients DCD à 1 an
- 25% des patients avec séquelles neurologiques à 1 an
- Délai EG – OHB de **7 h ou moins réduit le risque de mortalité et de séquelles neurologiques.**

Intensive Care Med (2010) 36:1180–1187
DOI 10.1007/s00134-010-1821-9

ORIGINAL

Jacques Bessereau
Nicolas Genotelle
Cendrine Chabbaut
Anne Huon
Alexis Tabah
Jérôme Aboab
Sylvie Chevret
Djillali Annane

Long-term outcome of iatrogenic gas embolism

Dr Thierry Joffre (HCL)