Intérêt de l'OHB dans la prise en charge des Gelures

Dr Rodrigue Pignel

Projet SOS Gelures:

Gelures et OHB

Définition

- La gelure est une lésion localisée, causée par l'action directe du froid au cours d'une exposition plus ou moins longue à une température inférieure à 0°C

- « Frost Bite »

- « ischémie aigue traumatique »

- « Brulure au Froid »

Indication reconnue?

Faculté de Médecine Aix*Marseille Université
UNIVERSITÉ DE GENÈVE FACULTÉ DE MÉDECINE
HUG Hôpitaux Universitaires Genève

Gelures et OHB

Survenue

Gelures et OHB

Survenue: mais aussi

Gelures et OHB

Survenue: mais aussi ! …

entassés dans un conteneur qui faisait 6 m de long et 2,2 m de large,. Le conteneur était normalement utilisé pour transporter du poisson congelé

Faculté de Médecine Aix*Marseille Université
UNIVERSITÉ DE GENÈVE FACULTÉ DE MÉDECINE
HUG Hôpitaux Universitaires Genève

Gelures: Physiopathologie

Phase de refroidissement

- ✓ Anoxie tissulaire par VC
- ✓ Gel : Surfusion / Cristallisation

Copyright IFREMMONT

Gelures: Physiopathologie

Phase de refroidissement

- ✓ Anoxie tissulaire par VC
- ✓ Gel : Surfusion / Cristallisation

Phase de Réchauffement

- ✓ Ischémie / reperfusion

Gelures: Physiopathologie

Phase de refroidissement

- ✓ Anoxie tissulaire par VC
- ✓ Gel : Surfusion / Cristallisation

Phase de Réchauffement

- ✓ Ischémie / reperfusion

Cyanose initiale → Stade de gravité

Gelures: Physiopathologie

Phase de refroidissement

- ✓ Anoxie tissulaire par VC
- ✓ Gel : Surfusion / Cristallisation

Phase de Réchauffement

- ✓ Ischémie / reperfusion

Cyanose initiale → Stade de gravité

Gelures: Physiopathologie

Phase de refroidissement

- ✓ Anoxie tissulaire par VC
- ✓ Gel : Surfusion / Cristallisation

Phase de Réchauffement

- ✓ Ischémie / reperfusion

Cyanose initiale → Stade de gravité

Gelures: Physiopathologie

Phase de refroidissement

- ✓ Anoxie tissulaire par VC
- ✓ Gel : Surfusion / Cristallisation

Phase de Réchauffement

- ✓ Ischémie / reperfusion

Cyanose initiale → Stade de gravité

Gelures: Physiopathologie

Phase de refroidissement

- ✓ Anoxie tissulaire par VC
- ✓ Gel : Surfusion / Cristallisation

Phase de Réchauffement

- ✓ Ischémie / reperfusion

Cyanose initiale

↓

12-24 H { Œdème

↓

Phlyctènes }

Gelures: Physiopathologie

Phase de refroidissement

- ✓ Anoxie tissulaire par VC
- ✓ Gel : Surfusion / Cristallisation

Phase de Réchauffement

- ✓ Ischémie / reperfusion

Cyanose initiale → Stade de gravité

12-24 H:
- Œdème
- Phlyctènes

Phase de cicatrisation → Momification

Gelures : Classification

Après réchauffement

- rapide
- Bain: 1h à 38-40°c

Cauchy E et al. Retrospective study of 70 cases of severe frostbite lesions: A proposed new classification scheme. Wilderness Environ Med Winter 2001;12:248-55.

Prise en charge des gelures à J0

PROTOCOLE DE RECHAUFFEMENT RAPIDE

Immersion dans un bain chaud à 38°C, 60 min.

+ ASPIRINE 250 mg per os ou iv

Evaluation

Disparition de la lésion initiale	Persistance de la lésion initiale sur la dernière phalange	Persistance de la lésion initiale remontant sur les phalanges intermédiaires	Persistance de la lésion initiale remontant sur le carpe/tarse
Stade 1	**Stade 2**	**Stade 3**	**Stade 4**
Traitement PO	Traitement PO	**Hospitalisation**	**Hospitalisation**

Gelures et OHB

Pronostic

- **Stade 1**: résorption de la lésion sans amputation

Faculté de Médecine Aix*Marseille Université
UNIVERSITÉ DE GENÈVE FACULTÉ DE MÉDECINE
HUG Hôpitaux Universitaires Genève

Gelures et OHB

Pronostic

- **Stade 2**: atteinte de l'extrémité de la première phalange, perte de la pulpe ou de l'ongle, mais pas d'amputation

Faculté de Médecine Aix*Marseille Université
UNIVERSITÉ DE GENÈVE FACULTÉ DE MÉDECINE
HUG Hôpitaux Universitaires Genève

Gelures et OHB

Pronostic

- **Stade 3**: atteinte de la phalange intermédiaire, 35-65% d'amputation

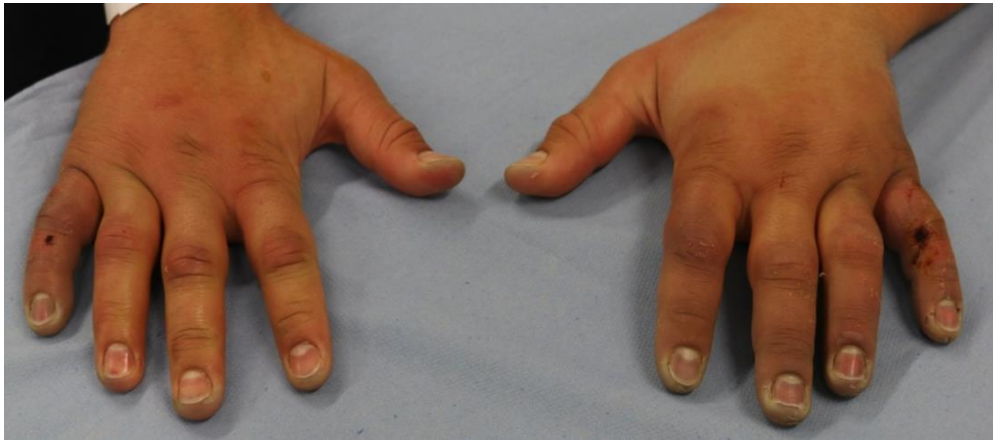

Faculté de Médecine Aix*Marseille Université
UNIVERSITÉ DE GENÈVE FACULTÉ DE MÉDECINE
HUG Hôpitaux Universitaires Genève

Gelures et OHB

Pronostic

- Stade 4: atteinte du carpe ou du tarse, 100% d'amputation

Faculté de Médecine Aix*Marseille Université
UNIVERSITÉ DE GENÈVE FACULTÉ DE MÉDECINE
HUG Hôpitaux Universitaires Genève

Gelures et OHB

Pronostic

- **Stade 5**: atteinte du poignet ou de la cheville, amputation majeure

Faculté de Médecine Aix*Marseille Université
UNIVERSITÉ DE GENÈVE FACULTÉ DE MÉDECINE
HUG Hôpitaux Universitaires Genève

Gelures et OHB

Aspects cliniques: Phase secondaire

Faculté de Médecine Aix*Marseille Université
UNIVERSITÉ DE GENÈVE FACULTÉ DE MÉDECINE
HUG Hôpitaux Universitaires Genève

Gelures et OHB

Aspects cliniques: Phase secondaire

Faculté de Médecine Aix*Marseille Université
UNIVERSITÉ DE GENÈVE FACULTÉ DE MÉDECINE
HUG Hôpitaux Universitaires Genève

Gelures et OHB

Aspects cliniques: Phase secondaire

Faculté de Médecine Aix*Marseille Université
UNIVERSITÉ DE GENÈVE FACULTÉ DE MÉDECINE
HUG Hôpitaux Universitaires Genève

Gelures et OHB

Aspects cliniques: Phase secondaire

Faculté de Médecine Aix*Marseille Université
UNIVERSITÉ DE GENÈVE FACULTÉ DE MÉDECINE
HUG Hôpitaux Universitaires Genève

Gelures et OHB

Aspects cliniques: Phase secondaire

Faculté de Médecine Aix*Marseille Université
UNIVERSITÉ DE GENÈVE FACULTÉ DE MÉDECINE
HUG Hôpitaux Universitaires Genève

Gelures et OHB

Aspects cliniques: Phase tardive

Démarcation nette

Nécrose sèche

Faculté de Médecine Aix*Marseille Université
UNIVERSITÉ DE GENÈVE FACULTÉ DE MÉDECINE
HUG Hôpitaux Universitaires Genève

Gelures et OHB

Aspects cliniques: Phase tardive

Faculté de Médecine Aix*Marseille Université
UNIVERSITÉ DE GENÈVE FACULTÉ DE MÉDECINE
HUG Hôpitaux Universitaires Genève

Gelures et OHB

Cas clinique:

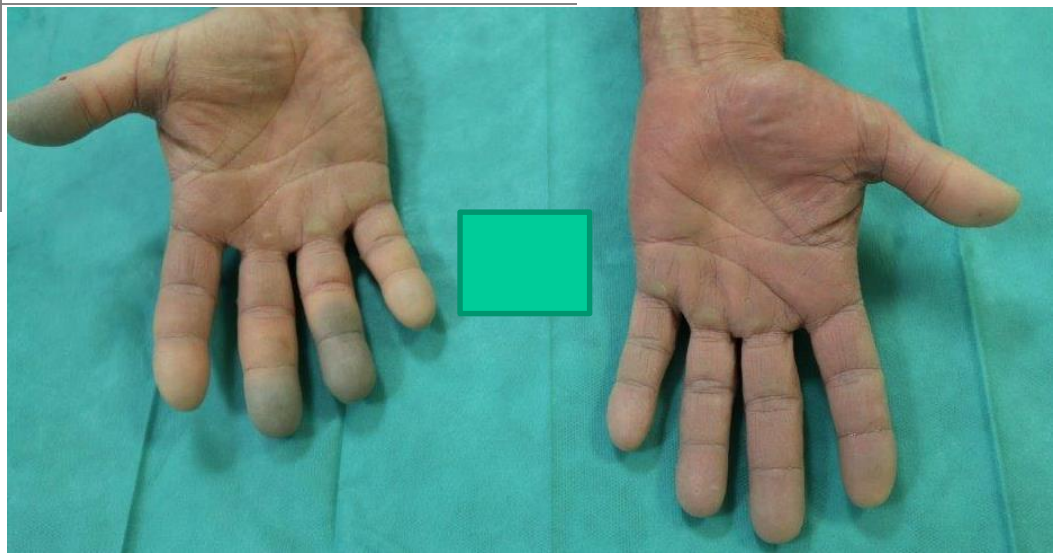

Gelures et OHB

Cas clinique:

Faculté de Médecine Aix-Marseille Université
UNIVERSITÉ DE GENÈVE FACULTÉ DE MÉDECINE
HUG Hôpitaux Universitaires Genève

Gelures et OHB

Quiz !

Faculté de Médecine Aix*Marseille Université
UNIVERSITÉ DE GENÈVE FACULTÉ DE MÉDECINE
HUG Hôpitaux Universitaires Genève

Gelures et OHB

Quiz !

Faculté de Médecine Aix*Marseille Université
UNIVERSITÉ DE GENÈVE FACULTÉ DE MÉDECINE
HUG Hôpitaux Universitaires Genève

Gelures et OHB

Quiz !

Faculté de Médecine Aix*Marseille Université
UNIVERSITÉ DE GENÈVE FACULTÉ DE MÉDECINE
HUG Hôpitaux Universitaires Genève

Gelures : Paraclinique

- **La scintigraphie osseuse au Tc 99**
- Examen de référence (grade 1C)
- Pronostic à J2-J3
- Médico-légal
- Non invasif

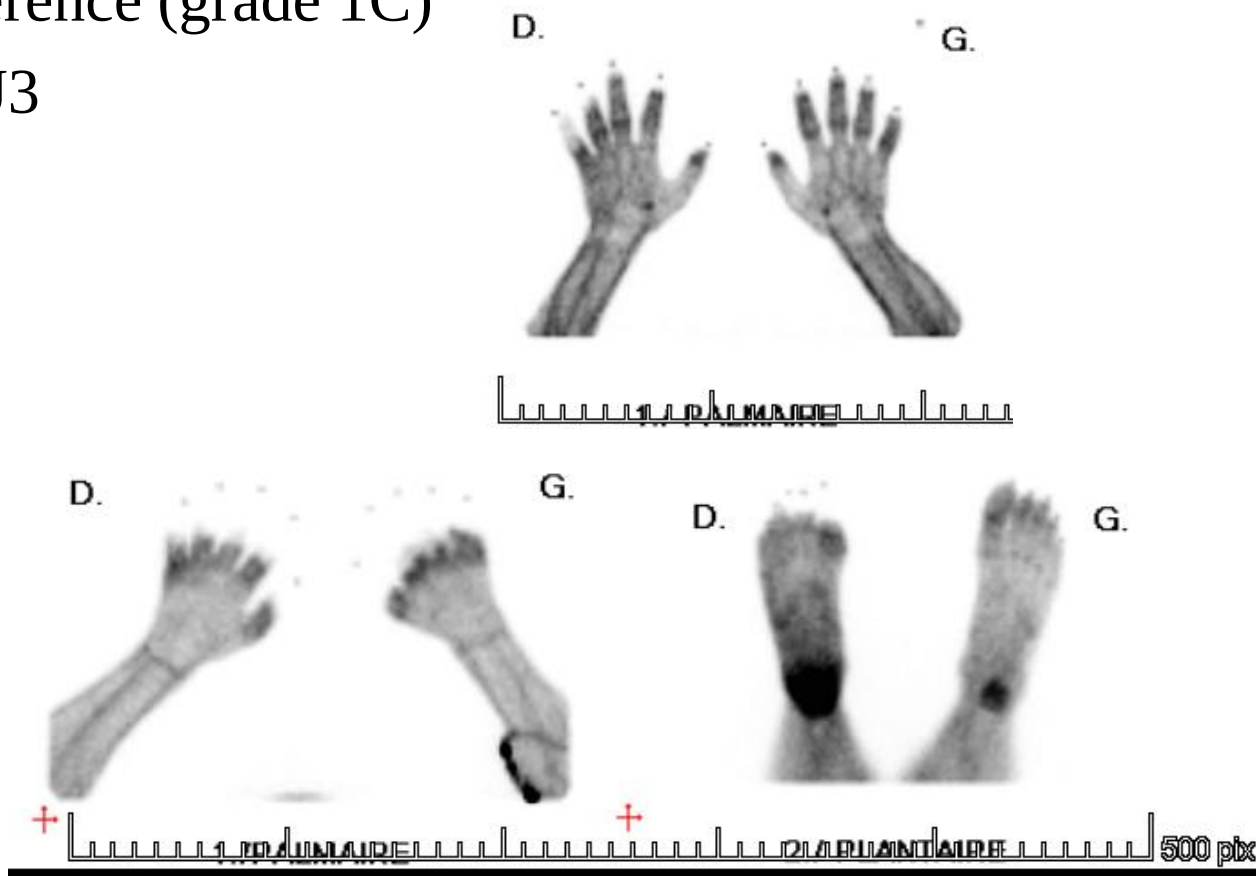

Americain Journal of Hand Surgery (January 2000)
European Journal of Nuclear Medicine (May 2000)

Gelures: Traitements

- **Réchauffement rapide**
- **Bain eau chaude 38°C, 60mn** (grade 1B)
- Lotion antiseptique (grade 1C)

- **Hydratation** (grade 1C), remplissage
- Lutte contre le vasospasme, l'hyperviscosité et l'inflammation

- **Antiagrégants plaquettaires**
- *Ibuprofene (grade 2C)*
- *Heparine ?(grade: non recommandé, données insuffisantes)*
- *Traitements vasodilatateurs (per os)*
-

- McIntosh SE and al, Wilderness Medical Society Practice Guidelines for the prevention and treatment of Frostbite: 2019 update. Wilderness Environ Med:2019 Dec ;30(4S) :S19-S32.

Gelures: Traitements

- **Iloprost, analogue de la prostacycline** (grade 1B)

  - Effet antiagrégant plaquettaire
  - Vasodilatation des vaisseaux
  - Augmentation de la pression intra-capillaire
  - Diminution des radicaux libres
  - Inhibition de l'adhésion des leucocytes
  - Activation de la fibrinolyse

- *McIntosh SE and al, Wilderness Medical Society Practice Guidelines for the prevention and treatment of Frostbite: 2019 update. Wilderness Environ Med:2019 Dec ;30(4S) :S19-S32.*
- *Cauchy E., Cheguillaume B., Chetaille E., A controlled trial of prostacyclin and rt-PA in the treatment of frostbite, N Engl J Med, 2011;364:189-190.*
- *Poole A., Gauthier J. Treatment of sever frostbite with iloprost in northern Canada. CMAL 2016;188:1255-1258.*

Gelures et OHB

Traitement: Iloprost°

Cauchy E, Cheguillaume B, Chetaille E.A comtrolled trial of a prostacyclin and rt-PA in the treatment of severe frostbite,, N Engl J Med. 2011 Jan 13;364(2):189-90

Etude prospective randomisée , 47 patients , 3 traitements différents

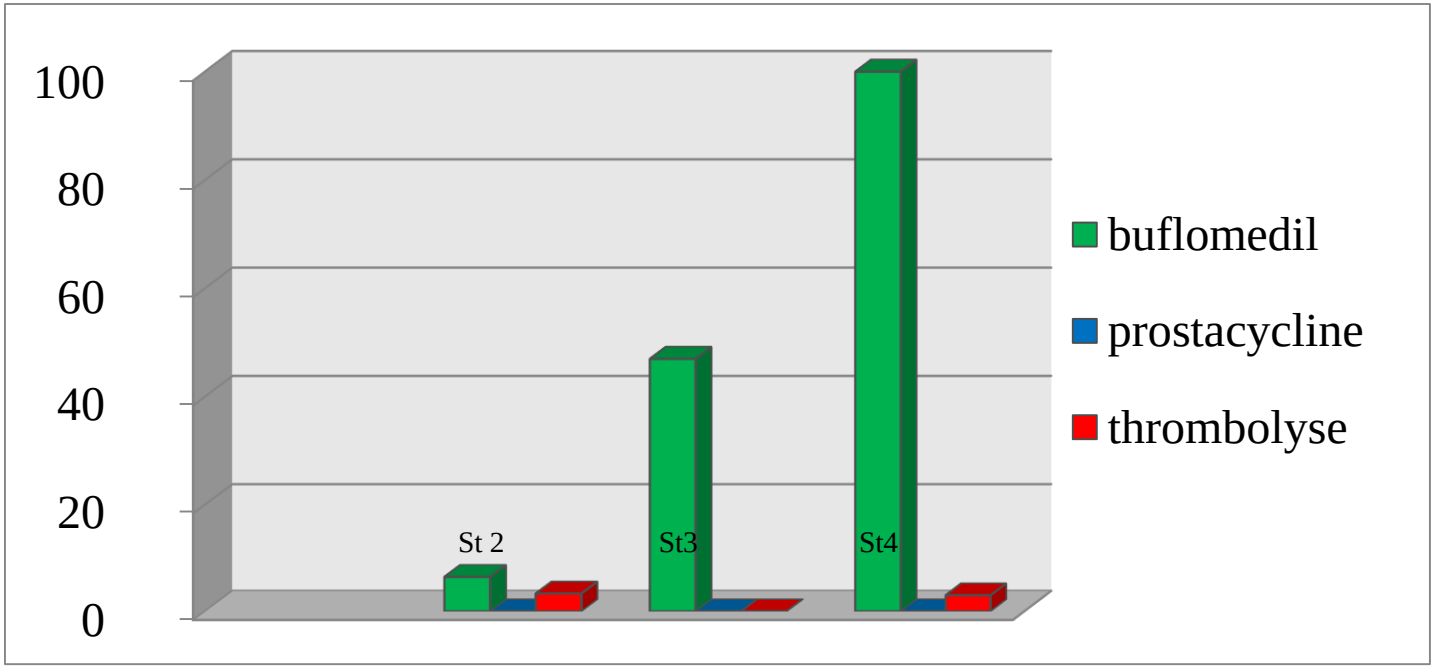

Faculté de Médecine Aix*Marseille Université
UNIVERSITÉ DE GENÈVE FACULTÉ DE MÉDECINE
HUG Hôpitaux Universitaires Genève

Gelures: Traitements

- **Thrombolyse: rt-PA** (grade 1C)

- Activation de la transformation du plasminogène en plasmine
- Action protéolytique sur la fibrine du caillot et le fibrinogène circulant
- Lyse du thrombus
- Risque d'hémorragie

- *Gonzaga T, Jenabzadeh K, Anderson CP, Mohr, WJ, Endorf, FW, Ahrenholz DH. Use of Intra-arterial Thrombolytic Therapy for Acute Treatment of Frostbite in 62 Patients with Review of Thrombolytic Therapy in Frostbite. J Burn Care Res. 2016 Jul-Aug;37(4):e323-34.*
- *Bruen, K.J., Ballard, J.R., Morris, S.E., Cochran, A., Edelman, L.S., and Saffle, J.R. Reduction of the incidence of amputation in frostbite injury with thrombolytic therapy. Arch Surg. 2007; 142: 546-553.*
- *McIntosh SE and al, Wilderness Medical Society Practice Guidelines for the prevention and treatment of Frostbite: 2019 update. Wilderness Environ Med:2019 Dec ;30(4S) :S19-S32.*

Gelures: Traitements

Traitements adjuvants

- Antibiotiques (grade 1C)
- Prophylaxie tetanos (grade 1C)
- Soins locaux avec pansements journaliers (grade 1C)
- Debridement des phlyctènes (grade 2C)
- O2 normobare en haute altitude (grade 2C)

- *McIntosh SE and al, Wilderness Medical Society Practice Guidelines for the prevention and treatment of Frostbite: 2019 update. Wilderness Environ Med:2019 Dec ;30(4S) :S19-S32.*

Gelures: Traitements par OHB

➢ **Oxygénothérapie hyperbare: OHB**
(non recommandée à cause d'une insuffisance de données)

- **Actuellement peu d'études publiées sur le gelures et OHB**

- **Quelques études intéressantes sur animaux**

- **Nombreux case report mais avec une prise en charge tardive par oxygénothérapie hyperbare (> à 5 jours)**

- **1 étude retrospective récente qui montre l'intérêt de l'OHB précoce**

- *Ghumman A, St Denis-kratz H, Ashton R, Wherrett C, Malic C. Treatment of Frostbite with hyperbaric oxygen therapy : a single center's experience of 22 cases. Wounds, Dec 2019 ; 31(12),322-325.*

- *McIntosh SE and al, Wilderness Medical Society Practice Guidelines for the prevention and treatment of Frostbite: 2019 update. Wilderness Environ Med:2019 Dec ;30(4S) :S19-S32.*

Gelures: Traitements par OHB

- **Oxygénothérapie hyperbare: OHB**

❖ Lutte contre l'ischémie tissulaire

- Effet de substitution par augmentation de l'oxygène dissout
- Amélioration du transport 02

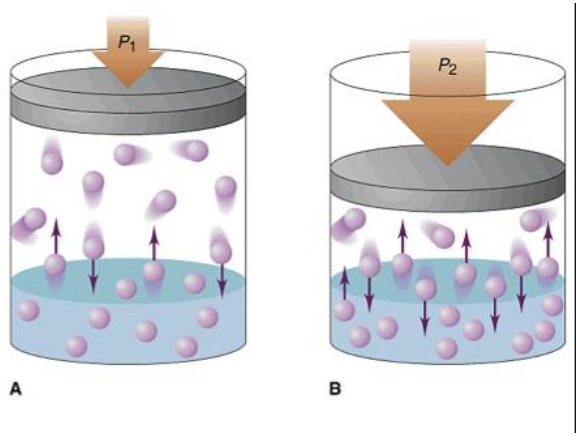

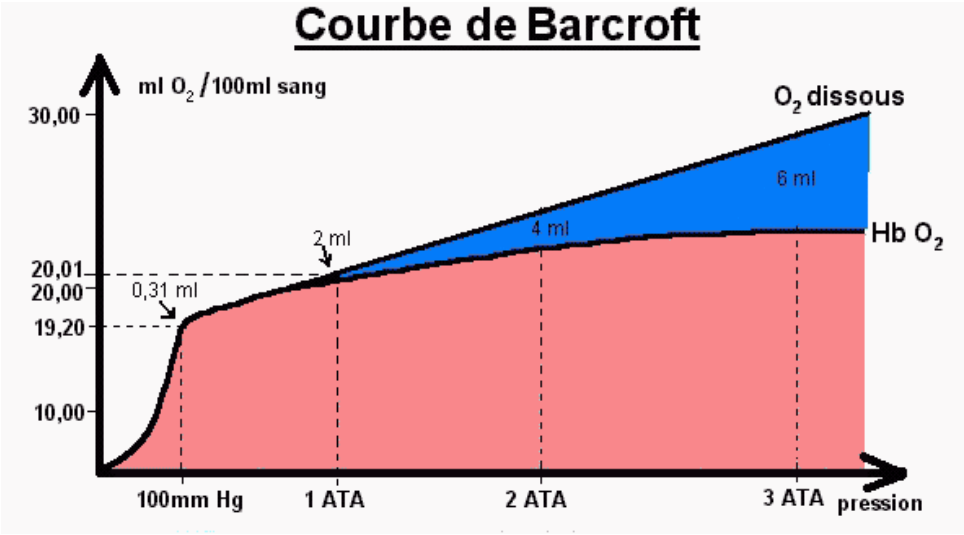

❖ Diminution de la viscosité sanguine

- Effet rhéologique: amélioration de la déformabilité des érythrocytes
- Diminution de l'agrégation plaquettaire et leucocytaire

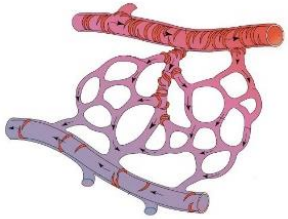

❖ Effet sur la microcirculation

- VC hyperoxique (territoires sains) et redistribution des flux sanguins vers les territoires en souffrance: effet « Robin Hood »
- Diminution de l'œdème et des syndromes compartimentaux

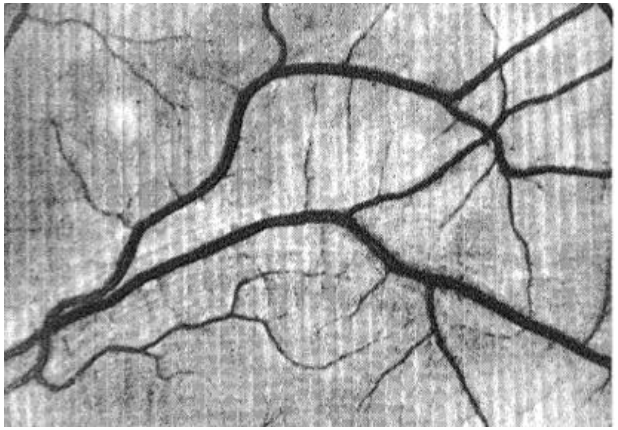

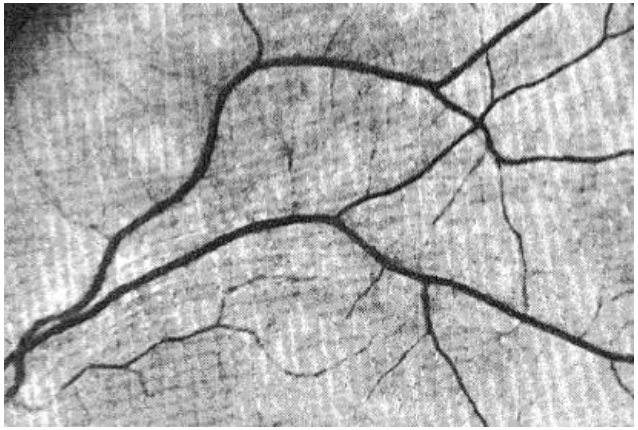

GELURES et OHB

❖ Action sur la nécrose secondaire progressive

- Diminution de l'agrégation plaquettaire
- Augmentation des piégeurs de RL

❖ Action anti-infectieuse

➢ Action toxique directe

- Bactéricide sur les germes anaérobique
- Bactériostatique sur les germes aérobiques

➢ Action toxique indirecte

- Activation de la phagocytose
- Potentialisation de l'action de certains antibiotiques

GELURES et OHB

Hôpitaux Universitaires Genève

UNIVERSITÉ DE GENÈVE
FACULTÉ DE MÉDECINE

❖ Effet pro-cicatrisant

- **Néoangiogénèse**
  Activation de VEGF

- **Production fibroblastique**

- **Production de collagène**

- 6 années d'étude clinique
- Collaboration
  - HUG- HPMB

    Mais aussi
    - CHAL
    - Marseille
    - Perpignan
    - Lyon – Nice

- Numéro unique
- IFR
- www.sosgelures.org

-Essai clinique prospectif entre 2013 et 2019 qui propose des séances d'OHB précoces en plus du traitement classique
^pour des patients atteint des lésions grade 3 et 4

-Les résultats de cette série sont comparés à un groupe contrôle issu d'une analyse rétrospective (2000 à 2012). Le groupe contrôle a bénéficier du traitement classique uniquement (réchauffement, aspirine et Iloprost°).

- J0:
  - Réchauffement : 38° , 6(
  - Stade 3 et plus
  - ilomédine 1ière injection (F
  - Transfert Chambre hyperb
  - 1ière OHB longue

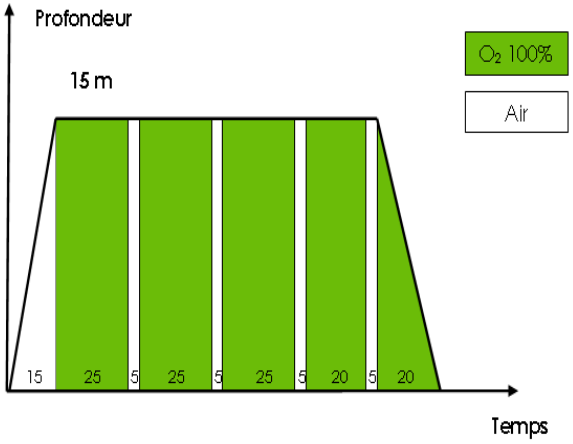

- Puis
  - ilomédine 1/j pdt 3-8j
  - OHB longue /j ou OHB standard 2/j pendant 7j
  - Scintigraphie à J2 ou J3

Groupe contrôle

168 patients
(HPMB)
2000 à 2012

130 patients exclus:
Gelures stade 1 et 2
Pas de traitement par Iloprost

38 patients
Gelures stade III,IV,V
Traitement par iloprost

8 patients exclus:
- trt incomplet
- Dossier médical incomplet
- Délai de PEC > 72h

30 patients
inclus pour analyse statistique

Critères d'inclusion:
Gelures stade III, IV, V
Trt Par iloprost
Délai de PEC < 72h

Groupe OHB

199 patients
(HPMB-HUG)
2013-2019

167 patients exclus:
- Gelures stade I et II
- Délai de prise en charge >72h + iloprost seul

32 patients inclus
Protocole SOS GELURES
IFR HUG-HPMB

6 patients exclus:
- Thrombolyse
- Traitement incomplet
- Délai de PEC > 72h

26 patients
inclus pour analyse statistique

11 patients
(IFR Lyon)
2013-2019

4 patients exclus:
- Gelure stade I ou II

7 patients inclus
Protocole SOS GELURES
IFR Lyon

5 patients exclus:
- Délai de PEC > 72h

2 patients
inclus pour analyse statistique

Stades III,IV,V
Iloprost + OHB

28 patients
inclus pour analyse statistique

Critères d'inclusion:
Gelures stade III, IV, V
Trt Par iloprost
Délai de PEC < 72h

PROTOCOLE SOS GELURES

Contacter le piquet hyperbare si doute

Réchauffement rapide: Immersion dans un bain à 38°C, 60mn
Aspirine 250mg

Classification des gelures

Stade 1

Disparition de la lésion initiale

Stade 2

Lésion intiale sur la phalange distale uniquement

Appel SOS GELURES

+33 450 47 30 97
+41 22 372 22 44

Avis hyperbare

Stade 3

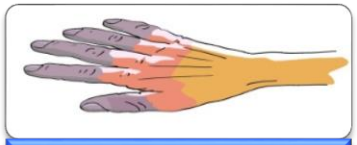

Lésion initiale touchant au moins 1 IP distale

Stade 4

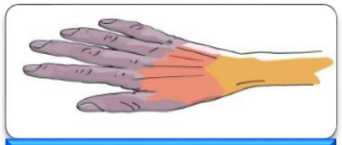

Lésion intiale touchant au moins 1 MP

- Traitement ambulatoire
- Aspirine 250mg, 10 jours

- HOSPITALISATION: INCLUSION Protocole SOS GELURE

Protocole Iloprost :adaptation de la posologie à J0		
Administration	DILUTION	CONCENTRATION
IVSE, 6h	1 amp : 0,5ml (50mcg) in 24,5ml EPP	2mcg/ml
Adapter le débit : 1ml/h les 30 premières minutes puis augmentation par pallier de 1ml/h toutes les 30min jusqu'à atteindre la posologie adaptée au poids (Kg) - 3ml/h : patient<50 kg - 4ml/h : 50kg <patient<75kg - 5ml/h : 75kg >patient		
Surveillance de TA et effets clinique à chaque pallier In case of unbearable Diminuer les débit au pallier inférieur en cas d'effets indésirables Le débit optimal est le débit le plus proche du débit adapté au poid du patient avec le minimum d'effets secondaires		

Protocole ILOPROST en urgence

OHB: 2,5ATA, 155min
Après la 1ère perf ILOPRSOST

Hospitalisation: 7 jours
1 OHB/jr (2,5ATA, 155min)
Protocole Iloprost 1 fois/jr
Aspirine 250mg 1 fois/ jr
Pansements quotidiens
Scintigraphie osseuse: J3,J8

DMA-Service des Urgences ®
Unité de Médecine Subaquatique et Hyperbare, **Dre MA.Magnan**, 2021
Rédacteur B. Villar

Hôpitaux Universitaires Genève

SOS-GELURE

Description des échantillons

- 2 groupes d'effectifs équivalents

- Critères d'inclusion identiques
- ✓ Niveau de gravité: > stade III
- ✓ Délai de PEC < 72h par rapport au début de gelure

nombre Total de patients: n=58

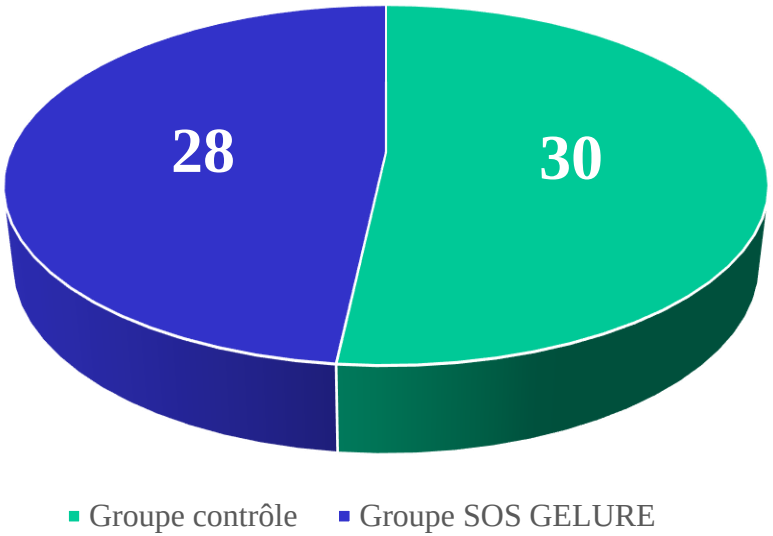

Description des échantillons

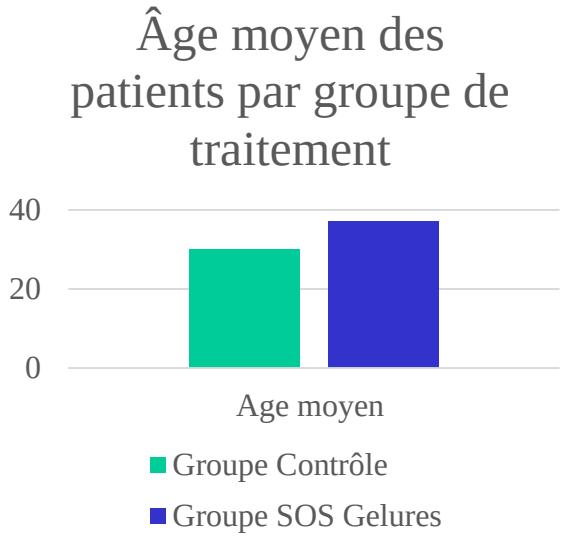

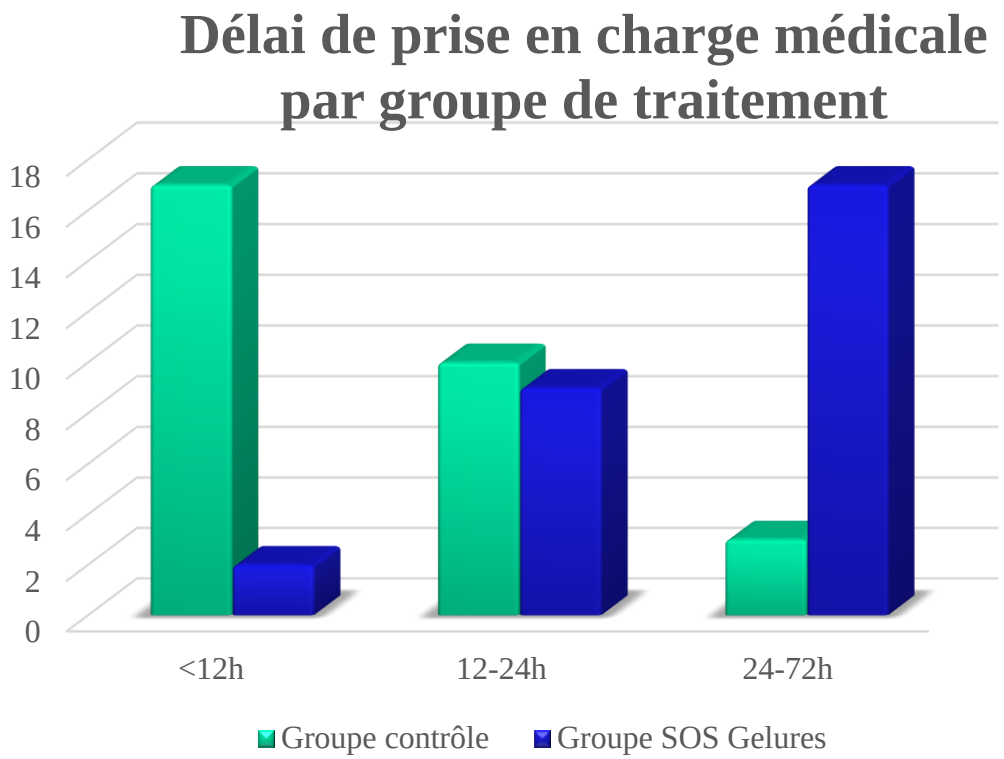

P-value =0.024

P-value<0.001

SOS-GELURE

Résultats:

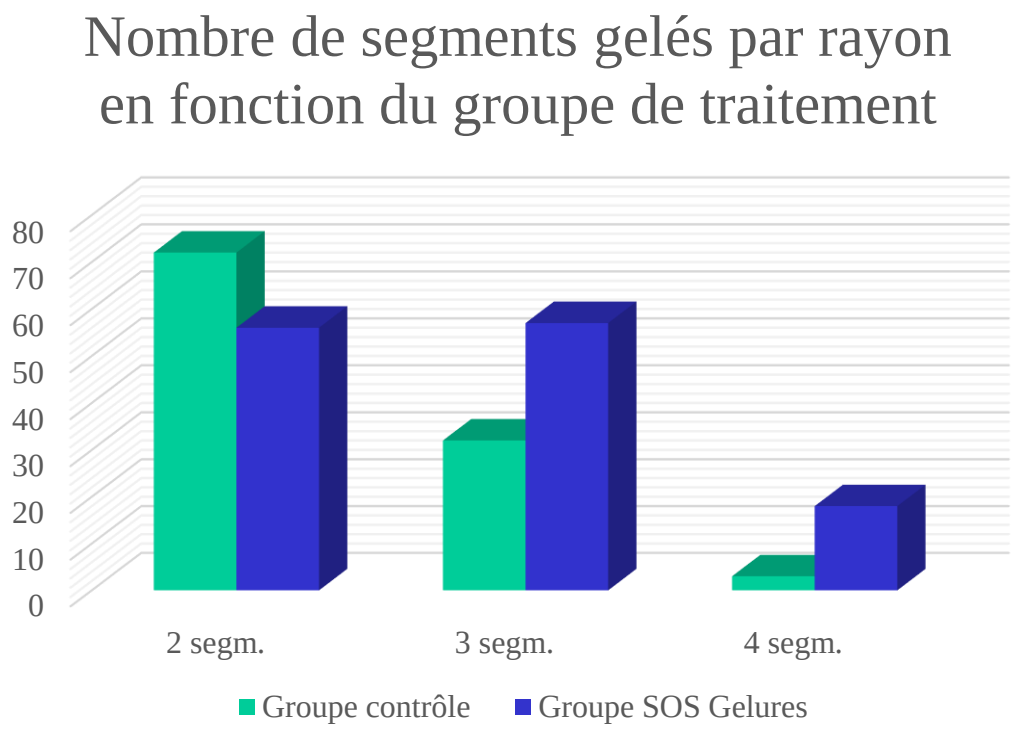

P-value: < 0.001

Résultats: 1er outcome

Nombre moyen de segments sauvés par patient

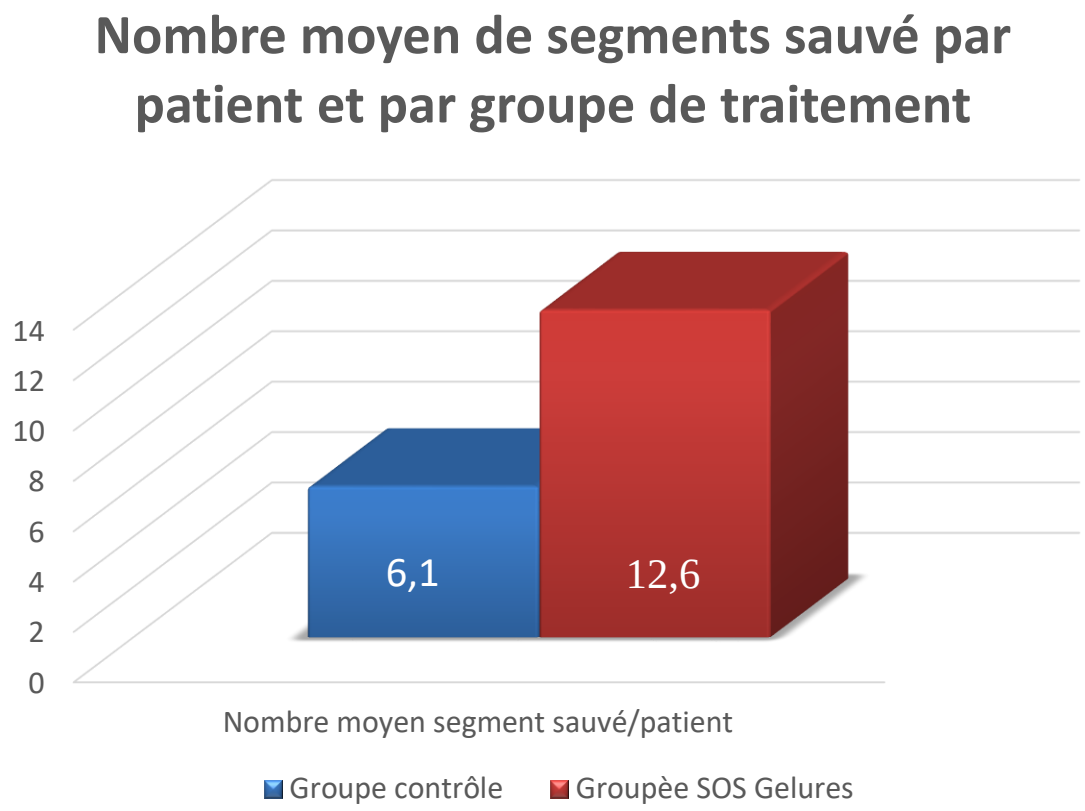

P-value: 0.0056

Résultats: 2ème outcome

Nombre de segments amputés

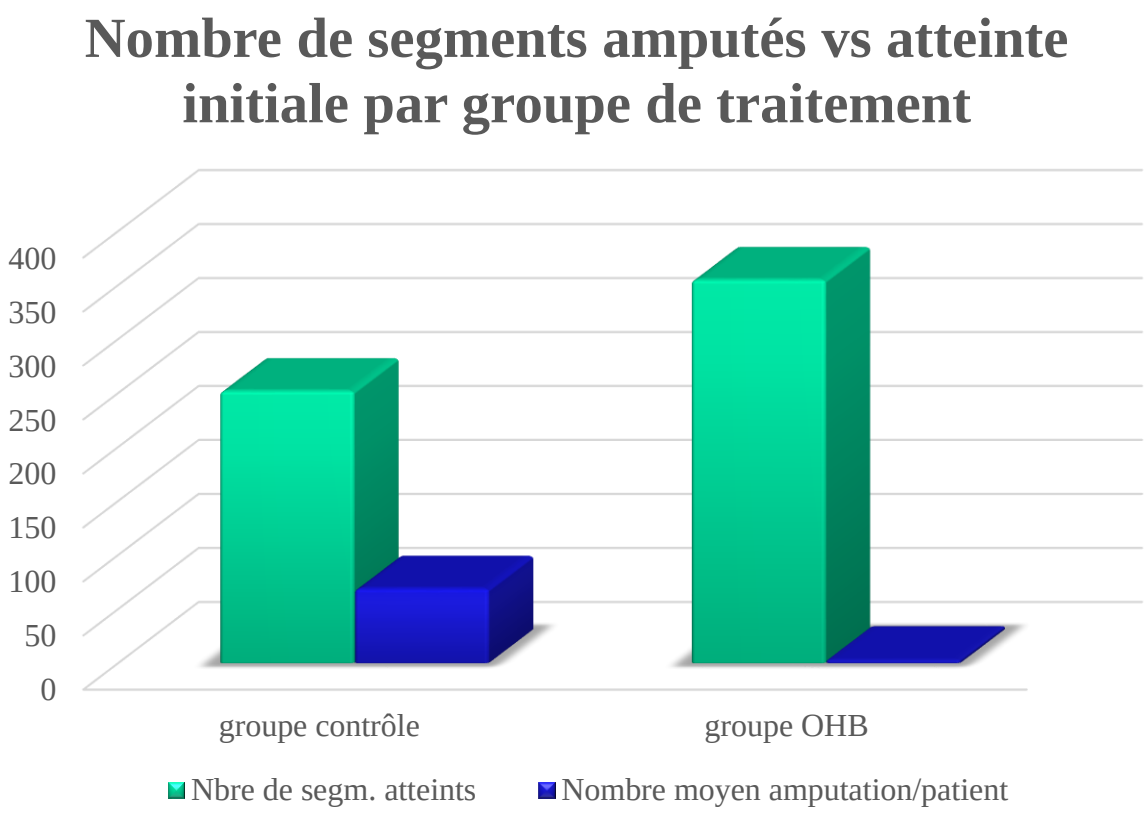

P-value: 0.0442

Gelures et OHB

Projet InterReg France-Suisse: GELOX

Gelures et OHB

Projet InterReg France-Suisse: GELOX

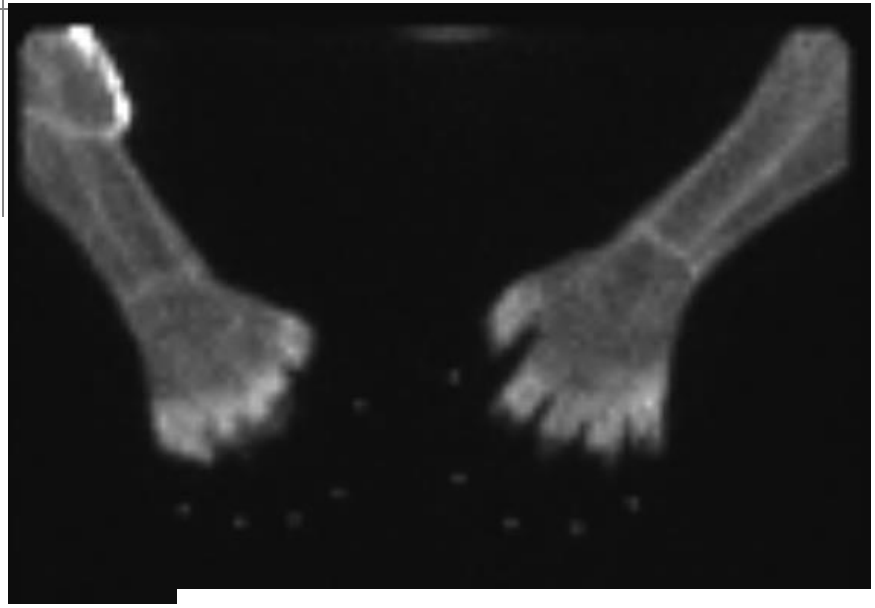

Gelures et OHB

Projet InterReg France-Suisse: GELOX

Gelures et OHB

Projet InterReg France-Suisse: GELOX

Faculté de Médecine Aix*Marseille Université
UNIVERSITÉ DE GENÈVE FACULTÉ DE MÉDECINE
HUG Hôpitaux Universitaires Genève

Gelures et OHB

Projet InterReg France-Suisse: GELOX

Faculté de Médecine Aix*Marseille Université
UNIVERSITÉ DE GENÈVE FACULTÉ DE MÉDECINE
HUG Hôpitaux Universitaires Genève

Gelures et OHB

Projet InterReg France-Suisse: GELOX

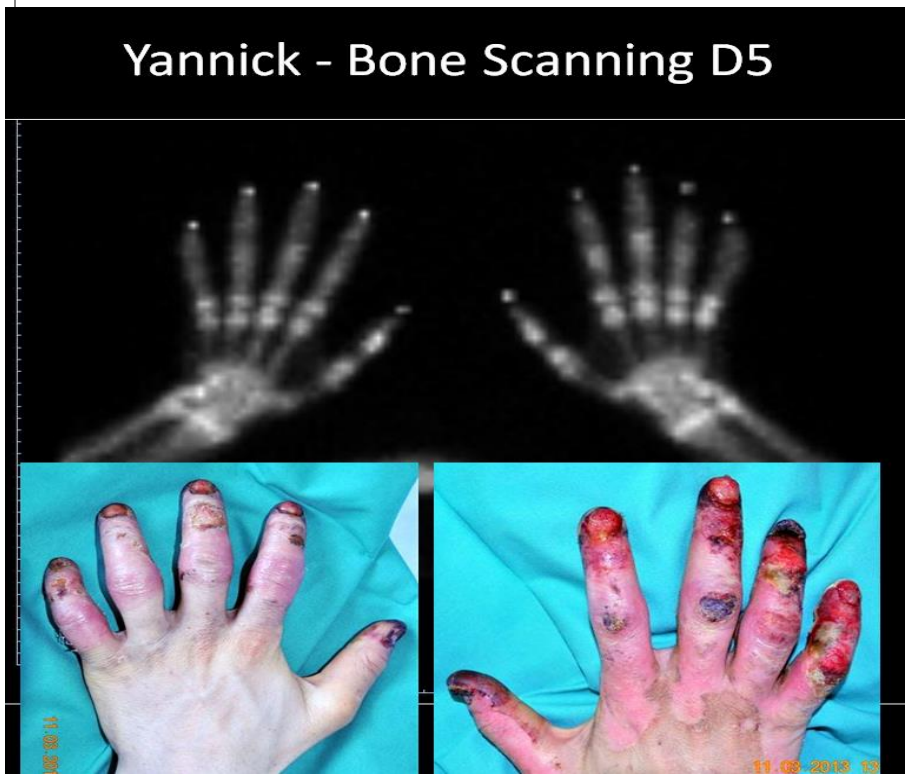

Faculté de Médecine Aix*Marseille Université

UNIVERSITÉ DE GENÈVE FACULTÉ DE MÉDECINE

HUG Hôpitaux Universitaires Genève

Gelures et OHB

Projet InterReg France-Suisse: GELOX

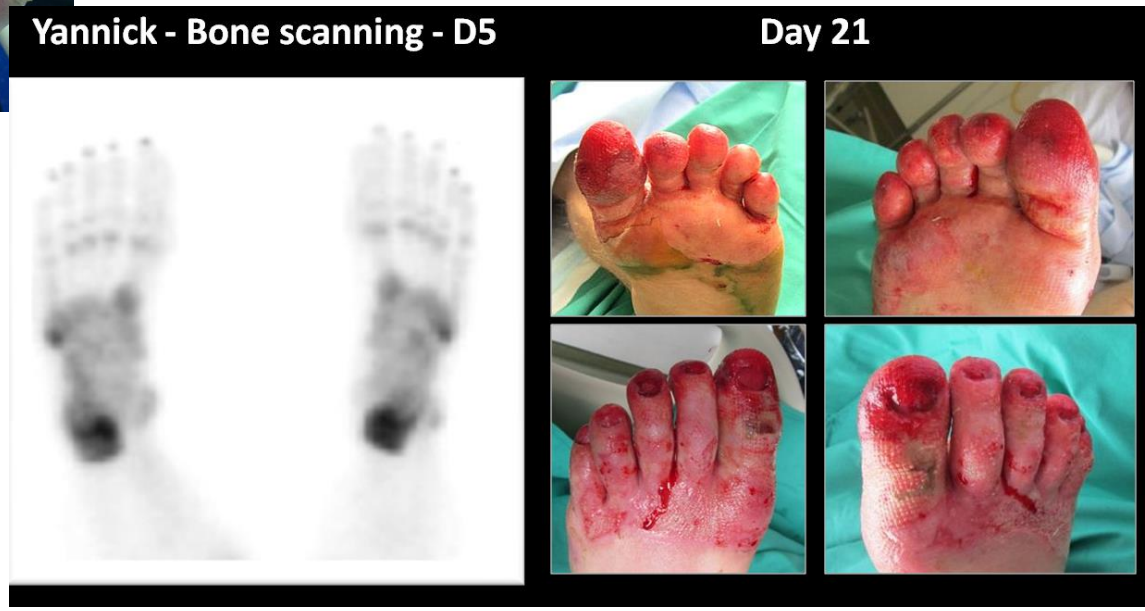

Conclusion

SOS GELURES: 1er essai clinique prospectif qui évalue Gelure-OHB

Nbre de segments sauvés est très significativement supérieur dans le groupe SOS GELURES qui a pu bénéficier d'OHB

Taux d'amputation est significativement moins important dans le groupe SOS GELURES malgré une atteinte initiale plus sévère et un délai de prise en charge augmenté par rapport au groupe contrôle

L'OHB devrait être proposé en complément du traitement classique même tardivement

Conclusion

Déterminer le plus précisément le stade de gelure:

- Classification après un bain chaud à 38-40°C pendant 1h

- Utilisation de photos recto-verso

- Bien décrire l'étendue de la cyanose

Dater le début de gelure

Rechercher des facteurs de risque de mauvais pronostic

Pour les stades 3 et plus
Avis hyperbare dès la pose du diagnostic:
+41 22 372 22 44

Intérêt de l'OHB dans la prise en charge des Gelures

Questions ?

Merci de votre attention

Physiopathologie: phase primaire (1)

Maintenir l'homéostasie centrale

- ✓ Vasoconstriction périphérique
- ✓ Ouverture des shunts artério-veineux d'amont

⇒ Stagnation sanguine, augmentation de la viscosité

⇒ Hypoxie tissulaire périphérique, acidose

Faculté de Médecine Aix*Marseille Université
UNIVERSITÉ DE GENÈVE FACULTÉ DE MÉDECINE
HUG Hôpitaux Universitaires Genève

Physiopathologie: phase primaire (2)

Phénomène de Surfusion

(*Mazur P - Freezing of living cells : mechanisms and implications. Am. J. Physiol. 1984 247:125-142.*)

Congélation du plasma : - 0,52° c

Congélation intra cellulaire : - 15° c

1. Gel extra cellulaire
2. Augmentation de l'osmolarité
3. Déshydratation intra cellulaire

Faculté de Médecine Aix*Marseille Université
UNIVERSITÉ DE GENÈVE FACULTÉ DE MÉDECINE
HUG Hôpitaux Universitaires Genève

Physiopathologie: phase primaire (3)

Tissus les plus touchés:

Trusal LR, Guzman AW, Barker CJ - Characterization of freeze-thaw induced ultrastructural damage to endothelial cells in vitro. In Vitro 1984 Apr, 20(4):353-364.

1. Endothélium vasculaire
2. Tissu nerveux
3. Moelle osseuse

Gel des liquides

Manson PN, Jesudass R, Marzella L, Bulkley GB, Im MJ, Narayan KK - Evidence for an early free radical-mediated reperfusion injury in frostbite. Free Radic Biol Med 1991;10(1):7-11.

Gel rapide: petits cristaux instables

si rechauffement lent : recristalisation

= > Phénomène délétaire

Faculté de Médecine Aix*Marseille Université
UNIVERSITÉ DE GENÈVE FACULTÉ DE MÉDECINE
HUG Hôpitaux Universitaires Genève

Gelures et OHB

Physiopathologie: phase secondaire

Réchauffement et nécrose progressive:

- Hyperhémie par substances vasoactives
- Activation, adhésion des leucocytes sur l'endothélium
- Libération de cytokines et radicaux libre

⇔ **Ischémie Re-perfusion**

⇔ Nécrose secondaire tardive

Faculté de Médecine Aix*Marseille Université
UNIVERSITÉ DE GENÈVE FACULTÉ DE MÉDECINE
HUG Hôpitaux Universitaires Genève

Gelures et OHB

Physiopathologie: phase tardive

- Phase lente et progressive
- Plusieurs semaines
- Démarcation de 2 zones:
  - Cicatrisation de la zone re-vascularisée
  - Nécrose sèche des tissus dévitalisés

Faculté de Médecine Aix*Marseille Université
UNIVERSITÉ DE GENÈVE FACULTÉ DE MÉDECINE
HUG Hôpitaux Universitaires Genève

Gelures et OHB

Aspects cliniques: Phase primaire

- Aspect livide
- Froid
- Indolore

Faculté de Médecine Aix*Marseille Université
UNIVERSITÉ DE GENÈVE FACULTÉ DE MÉDECINE
HUG Hôpitaux Universitaires Genève

Gelures et OHB

Aspects cliniques: Phase secondaire

Après réchauffement

- Démarcation grise
- Cyanosée
- Hypoesthésie

Puis

- phlyctène

Faculté de Médecine Aix-Marseille Université
UNIVERSITÉ DE GENÈVE FACULTÉ DE MÉDECINE
HUG Hôpitaux Universitaires Genève

Gelures et OHB

Classification

Ifremont

Dr E Cauchy

Après réchauffement

- rapide
- 38-40° c

Prise en charge des gelures à J0

PROTOCOLE DE RECHAUFFEMENT RAPIDE

Immersion dans un bain betadiné à 38° pendant 60 min.

+ ASPIRINE 250 mg per os ou iv

Evaluation

Disparition de la lésion initiale	Persistance de la lésion initiale sur la dernière phalange	Persistance de la lésion initiale remontant sur les phalanges intermédiaires	Persistance de la lésion initiale remontant sur le carpe/tarse
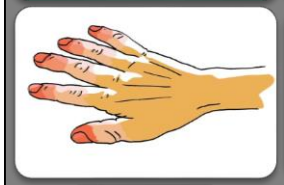	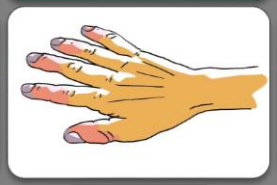		
Stade 1	**Stade 2**	**Stade 3**	**Stade 4**
Traitement PO	Traitement PO	**INCLUSION**	**INCLUSION**