Gestes d'urgence en pédiatrie

F. Faivre, C. Telion

Tout médecin devant un enfant en situation de détresse vitale doit reconnaître l'urgence, en apprécier le degré de gravité, commencer la prise en charge et, parallèlement, appeler la structure adaptée pour poursuivre cette prise en charge : service d'aide médicale urgente (SAMU), ambulance pour transfert hospitalier. Les situations de détresse vitale se résument à trois grandes défaillances : respiratoire, cardiovasculaire et neurologique. Chaque minute compte dans la chronologie et l'efficacité des gestes effectués avec une succession d'intervenants allant de l'ensemble des manœuvres de base à des techniques plus spécialisées qui permettent d'assurer une perfusion et une oxygénation pour protéger les autres organes vitaux en attendant les équipes spécialisées dans l'urgence et la réanimation. Dans ces structures d'urgence, une rigueur doit s'appliquer dans la check-list du matériel et par l'établissement de procédures dans différentes situations d'urgence en se référant aux recommandations scientifiques mais aussi en s'adaptant aux nouvelles technologies dans le but d'améliorer sans cesse la prise en charge hospitalière et extrahospitalière.

© 2014 Elsevier Masson SAS. Tous droits réservés.

Mots-clés : Arrêt cardiorespiratoire ; Massage cardiaque externe ; Détresse respiratoire ; Défibrillation ; SAMU ; SMUR ; Intraosseuse

Plan

- **Introduction** 1
- **Gestes de base** 1
  - Position latérale de sécurité 2
  - Voies aériennes 2
  - Ventilation 4
  - Circulation 5
  - Défibrillation chez l'enfant 7
- **Gestes d'urgence par une équipe médicalisée** 8
  - Évaluation de l'enfant 8
  - Prise en charge des voies respiratoires et de la ventilation 9
  - Abord vasculaire 13
- **Conclusion** 14

Introduction

En 2010, l'American Heart Association (AHA) et l'European Resuscitation Council (ERC) ont publié simultanément de nouvelles recommandations pour la réanimation cardiopulmonaire (RCP). Fondées sur les recommandations de l'International Liaison Committee on Resuscitation (ILCOR), elles remplacent les recommandations publiées en 2005.

Le pronostic des détresses vitales dépend de la précocité de l'alerte, c'est-à-dire de la reconnaissance de ces détresses, et d'une succession d'interventions coordonnées et chronologiques entrant dans les maillons de la chaîne de survie pédiatrique. Ainsi, la phase préhospitalière prend toute son importance avec la mise en place des gestes de RCP de base qui sont complétés par l'intervention des équipes médicales préhospitalières du service mobile d'urgence et de réanimation (SMUR). Ces équipes réalisent la prise en charge et la stabilisation du patient ainsi que l'orientation vers une structure hospitalière adaptée à la pathologie et à sa prise en charge.

Gestes de base

Les gestes de base s'adressent à toutes les catégories professionnelles de santé. Pour un premier intervenant sur une urgence pédiatrique, il est important d'évaluer trois éléments [1] :

- évaluer la dangerosité du lieu d'intervention : en préhospitalier, il est important d'apporter assistance à un enfant en danger, mais il faut éviter le suraccident et la mise en danger des sauveteurs. Ainsi, il faut demander de l'aide, et les avertir du danger potentiel afin de définir un périmètre de sécurité sur les lieux, avec notamment l'intervention de la police et des pompiers ;
- déterminer l'état de l'enfant en recherchant une détresse vitale représentée par la recherche des signes de vie : apprécier l'état de conscience, l'efficacité de la respiration et rechercher l'existence de signes de vie. L'évocation de l'étiologie de la détresse peut aider à l'amélioration de la prise en charge. Il est indispensable de connaître ou d'estimer l'âge et le poids de la victime. L'identification de la détresse permet d'adapter à l'enfant les gestes de premiers secours avec la mise en bonne position, la désobstruction oropharyngée, la ventilation par bouche-à-bouche et le massage cardiaque externe (MCE). L'ordre des

Volume 9 > n°4 > décembre 2014
http://dx.doi.org/10.1016/S1959-5182(14)58712-0

© 2016 Elsevier Masson SAS. Tous droits réservés. - Document téléchargé le 28/02/2016 par Coulange Mathieu (221949)

actions et leur réalisation correcte sont importantes car, si l'une des manœuvres n'est pas faite correctement, l'efficacité des autres gestes peut être compromise [2] ;
- donner l'alerte en demandant de l'aide et en appelant le 15 pour obtenir les moyens spécifiques et adaptés à la situation.

Position latérale de sécurité

L'enfant inconscient mais respirant spontanément doit être positionné de manière à préserver la liberté des voies aériennes. La position latérale de sécurité (PLS), s'il n'y a pas de contre-indication répondant à cet objectif (par exemple suspiscion d'un traumatrisme du rachis cervical). En effet, elle évite la bascule de la langue vers le pharynx et diminue les risques d'inhalation des vomissements ou des sécrétions.

Il n'y pas de position de sécurité universelle, mais des principes généraux doivent être respectés (Fig. 1).

L'enfant doit [3] :
- être le plus possible en position latérale ;
- avoir les voies aériennes maintenues perméables ;
- pouvoir être observé et évalué de manière aisée ;
- être en position stable, ne pouvant bouger de cette position ;
- pouvoir respirer librement sans aucune pression thoracique ;
- pouvoir être tourné sur le dos facilement pour débuter la RCP si cela se révèle nécessaire.

Correctement réalisée, cette position facilite le drainage spontané des sécrétions et des vomissements par la bouche. La tête de l'enfant peut être positionnée éventuellement légèrement vers l'arrière pour assurer la liberté des voies aériennes. Chez le petit enfant, il peut être nécessaire de placer une couverture ou une serviette le long du dos pour éviter qu'il ne bascule sur le dos.

S'il doit rester en position de sécurité un certain temps, il faut le changer de côté toutes les demi-heures environ pour prévenir les escarres au niveau des points de compression.

Il est nécessaire de poursuivre la surveillance de la liberté des voies aériennes, de la respiration, du pouls (sur le bras étendu) sans omettre de le recouvrir afin de prévenir tout risque d'hypothermie. Ce risque est d'autant plus élevé que l'enfant est petit (mettre un bonnet sur la tête du nouveau-né et du nourrisson).

Voies aériennes

Libération des voies aériennes

Physiologiquement, du fait de sa morphologie et de sa répartition dans le massif facial, la langue est la cause la plus fréquente d'obstruction des voies aériennes de l'enfant inconscient. La langue étant solidaire du maxillaire inférieur, avancer cette mandibule éloigne la langue du pharynx, et donc libère les voies aériennes.

Pour réaliser l'ouverture des voies aériennes, le sauveteur peut utiliser deux techniques :
- manœuvre universelle (Fig. 2) ;
- manœuvre d'antépulsion sans extension en cas de suspicion de traumatisme du rachis cervical (Fig. 3).

Quelle que soit la méthode utilisée pour maintenir l'ouverture des voies aériennes, le sauveteur doit inspecter la bouche afin de s'assurer de l'absence de corps étranger. Si un corps étranger est visible et que le sauveteur pense pouvoir le saisir avec deux doigts, il peut faire une tentative. En revanche, il ne faut jamais introduire à l'aveugle un doigt dans la bouche.

Prise en charge d'une obstruction des voies aériennes par corps étranger

Lorsqu'un corps étranger pénètre dans les voies aériennes supérieures, l'enfant réagit physiologiquement en toussant pour tenter de l'expulser. Une toux spontanée est plus efficace et plus sûre que toute manœuvre effectuée par un sauveteur. Cependant, si la toux est absente ou inefficace et que l'objet obstrue complètement les voies aériennes, l'enfant s'asphyxie rapidement. Une intervention pour extraire le corps étranger est donc nécessaire.

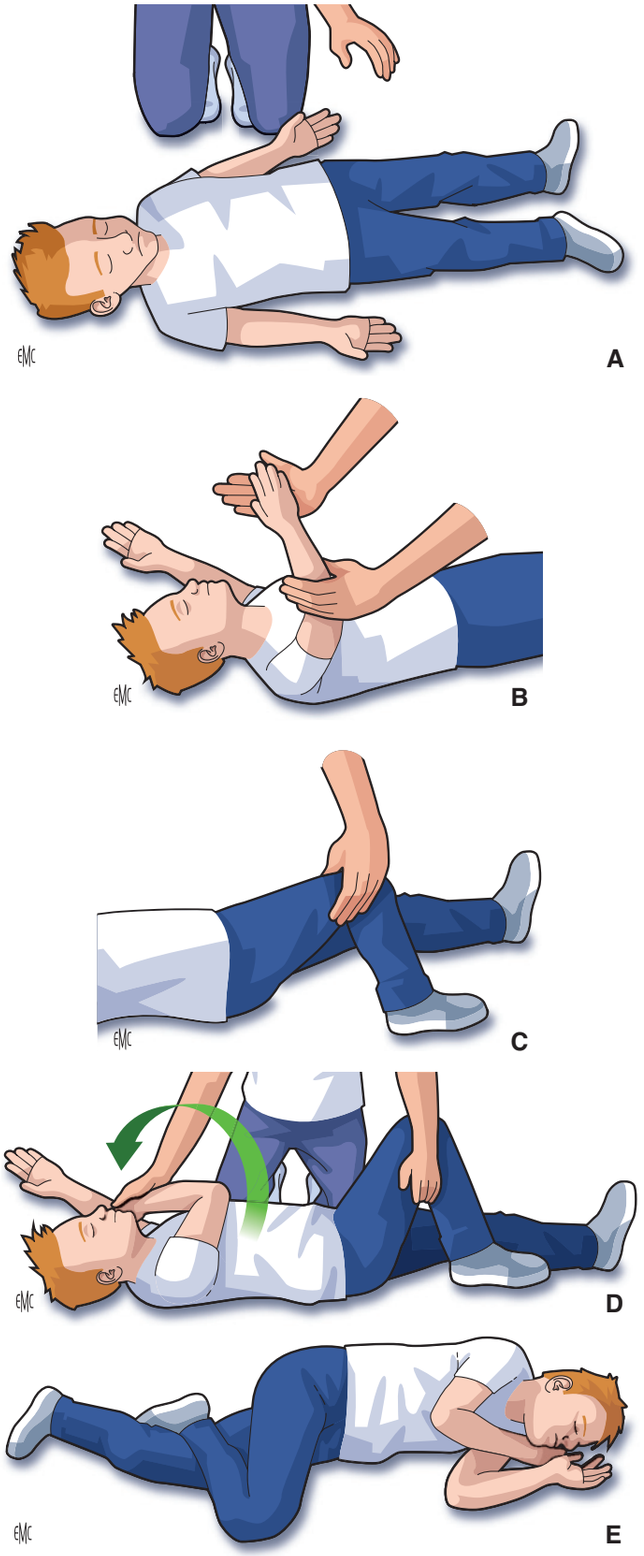

Figure 1. Exemple de mise en position latérale de sécurité.
A. Se placer à genoux à côté de l'enfant. Vérifier la perméabilité des voies aériennes. Ouvrir les vêtements recouvrant le thorax de l'enfant. Allonger les jambes de l'enfant.
B. Étendre à angle droit le bras qui est vers le sauveteur. Prendre la main opposée en position de « prière ».
C. Plier vers le haut la jambe qui est du côté opposé au sauveteur.
D. Positionner la face dorsale de la main bien à plat sur la joue opposée tout en faisant basculer le genou vers le sauveteur.
E. Vérifier que la main est bien à plat sur la joue.

© 2016 Elsevier Masson SAS. Tous droits réservés. - Document téléchargé le 28/02/2016 par Coulange Mathieu (221949)

Figure 2. Manœuvre universelle : extension de la tête–soulèvement du menton. S'agenouiller près de la victime. Mettre une main sur le front de l'enfant, les doigts de l'autre main sur la partie osseuse de son menton, afin de ne pas comprimer les parties molles pouvant être à l'origine même d'une obstruction. Placer la tête de l'enfant en légère extension sauf chez le nourrisson que l'on garde en position neutre. Ouvrir la bouche.

Figure 3. Manœuvre antépulsion sans extension. Placer les mains de part et d'autre de la tête de l'enfant. Placer sous la mandibule deux ou trois doigts de chaque main. La mandibule doit être poussée vers le haut pendant que les pouces appuient doucement sur les pommettes. Les coudes du sauveteur restent sur le plan sur lequel se trouve la victime pour faciliter la manœuvre.

La majorité des inhalations de corps étranger chez le nourrisson ou l'enfant surviennent durant les jeux ou en mangeant, et se produisent fréquemment en présence d'un adulte. Il y a donc le plus souvent un témoin de l'incident et la plupart des interventions sont débutées alors que l'enfant est conscient.

L'inhalation de corps étranger est caractérisée par l'installation subite d'une détresse respiratoire associée à de la toux, des signes d'étouffement ou un stridor (Tableau 1) [4].

L'extraction d'un corps étranger potentiel avec un doigt à l'aveugle est à proscrire, car cette manœuvre peut refouler le corps étranger dans la glotte et provoquer ainsi une obstruction complète des voies aériennes [3].

Enfant conscient de moins de 1 an

Si l'enfant peut tousser ou crier, il faut lui permettre de se positionner comme il le souhaite, l'encourager à tousser, le rassurer, et s'assurer qu'il expulse le corps étranger. Si l'enfant est toujours conscient mais a une toux qui devient inefficace, voire absente, il faut administrer cinq tapes dorsales (Fig. 4). Si les cinq tapes dorsales ne permettent pas l'expulsion du corps étranger, il faut administrer cinq compressions thoraciques (Fig. 5). Ces manœuvres, en augmentant la pression intrathoracique, créent une toux artificielle favorisant l'expulsion du corps étranger.

Tableau 1.
Signes d'obstruction par corps étranger [4].

Signes généraux d'obstruction des voies aériennes par un corps étranger	
Épisode avec témoin	
Toux ou étranglement	
Survenue brutale	
Histoire récente d'enfant jouant avec de petits objets ou repas	
Toux inefficace	**Toux efficace**
Incapacité d'émettre un son	Pleurs ou réponse aux questions
Toux peu audible ou silencieuse	Toux grave
Impossibilité de respirer	Capacité de respirer avant la toux
Cyanose	Conscient et réactif
Diminution de l'état de conscience	

Figure 4. Tapes dorsales–manœuvre de Mofenson. Installer le nourrisson à califourchon, à plat ventre sur l'avant-bras du sauveteur, en soutenant la tête et le cou de l'enfant, avec la face tournée vers le sol. Positionner la tête de l'enfant légèrement plus bas que le reste du corps. Avec le plat de sa main libre, donner cinq tapes dorsales énergiques entre les omoplates. Si le corps étranger n'est pas expulsé, délivrer les compressions thoraciques.

Figure 5. Compressions thoraciques chez le nourrisson. Soutenir la tête et le cou de l'enfant de la main. Positionner l'enfant couché sur le dos sur votre avant-bras. Repérer la xyphoïde : 1 cm au-dessus de la xiphoïde, à l'aide de deux doigts, délivrer cinq pressions thoraciques rapides à un rythme plus lent que celui du massage cardiaque. Vérifier la bouche du patient. Retirer un corps étranger visible.

© 2016 Elsevier Masson SAS. Tous droits réservés. - Document téléchargé le 28/02/2016 par Coulange Mathieu (221949)

En cas d'obstruction persistante des voies aériennes, poursuivre la séquence cinq tapes dorsales/cinq compressions thoraciques jusqu'à expulsion du corps étranger.

Enfant conscient de plus de 1 an jusqu'à expulsion du corps étranger et/ou modification de l'état de l'enfant (inconscient)

Lorsque l'enfant ne peut plus ni tousser, ni parler, il faut lui appliquer cinq tapes dorsales. Pour cela, l'enfant est étendu sur le ventre, sur la jambe du sauveteur, tête dépassant du genou du sauveteur. Si l'enfant est trop grand pour que cette position puisse être adoptée, le sauveteur se place derrière l'enfant debout, l'incline légèrement vers l'avant et lui donne cinq tapes dorsales.

Si les tapes dorsales ne permettent pas de déloger le corps étranger chez un enfant toujours conscient, il faut débuter les compressions abdominales (Fig. 6).

Il faut réévaluer l'enfant après les compressions abdominales. Si le corps étranger n'a pas été expulsé et que l'enfant est toujours conscient, poursuivre les tapes dorsales et les compressions abdominales jusqu'à ce que le corps étranger soit expulsé ou que l'enfant devienne inconscient. Dans cette dernière situation, l'enfant est placé en décubitus dorsal et des compressions thoraciques sont débutées.

Si le corps étranger est expulsé, il est nécessaire d'évaluer l'enfant régulièrement (Fig. 7). Il est possible qu'une partie du corps étranger soit toujours présente dans les voies aériennes et engendre des complications, voire une nouvelle obstruction.

Figure 6. Compressions abdominales-manœuvre de Heimlich pour l'enfant de plus de 1 an. Se placer derrière l'enfant et enrouler les bras autour de sa taille. Placer la main, doigts repliés pour former un poing, deux doigts au-dessus du nombril. Placer l'autre main au-dessus du poing. Comprimer fermement et rapidement de bas en haut la paroi abdominale à cinq reprises.

S'il y a le moindre doute, il faut faire appel au SAMU. Étant donné le risque de lésions internes, tout enfant ayant bénéficié des manœuvres abdominales d'extraction de corps étranger doit être examiné par une équipe médicale [5].

Ventilation

L'évaluation de l'efficacité de la ventilation doit être brève et ne doit pas faire perdre de temps à la mise en route des manœuvres de la RCP, si elles sont nécessaires. L'inspection seule peut être suffisante.

Cette inspection peut être complétée par la recherche de mouvement thoracique (« voir »), écouter au nez et à la bouche de l'enfant la présence d'un souffle (« écouter »), et sentir le flux aérien sur la joue(« sentir »). Elle ne doit pas dépasser dix secondes. Il ne faut pas confondre une respiration efficace avec des mouvements respiratoires amples, peu fréquents et inefficaces, type *gasps*, précédant l'arrêt cardiorespiratoire (ACR) [5].

Si l'enfant ne respire pas, ou respire avec difficulté, il faut, après s'être assuré de la perméabilité des voies aériennes supérieures, débuter la respiration artificielle en maintenant les voies aériennes perméables c'est-à-dire en soulevant le menton ou en effectuant une antépulsion de la mâchoire sans extension de la tête. Cette ventilation consiste à administrer cinq insufflations lentes de 1 à 1,5 secondes, d'un volume suffisant pour soulever le thorax. Cette ventilation permet d'optimiser la quantité d'air délivrée aux poumons et de réduire le risque de distension gastrique. Le temps d'insufflation est identique au temps d'exsufflation.

Le but des insufflations est de fournir de l'air exhalé (environ 16 à 17 % d'oxygène) par le sauveteur aux poumons de l'enfant. Le sauveteur doit adapter sa pression et son volume d'insufflation de manière à éviter la distension gastrique. L'efficacité des insufflations est évaluée en observant la montée et la descente du thorax, il est essentiel que le mouvement thoracique soit visible à chaque insufflation.

Technique de bouche-à-bouche–nez (Fig. 8)

C'est la technique recommandée chez le nourrisson jusqu'à 1 an. Le sauveteur place sa bouche sur la bouche et le nez du nourrisson, de manière à les englober de façon étanche et il insuffle de l'air comme décrit ci-dessus. Si le sauveteur ne peut englober à la fois la bouche et le nez du nourrisson, il peut insuffler soit dans la bouche, soit dans le nez. Dans ce cas, l'autre orifice doit être fermé afin d'éviter la fuite d'air.

Technique de bouche-à-bouche (Fig. 9)

Chez l'enfant de plus de 1 an, les lèvres du sauveteur sont placées autour de la bouche de l'enfant, de manière étanche. Les narines de l'enfant sont pincées avec la main la plus proche du sommet de la tête pour que les insufflations ne ressortent pas par le nez.

Si aucun mouvement thoracique n'est visible avec les insufflations, le sauveteur repositionne les voies aériennes avant d'administrer une nouvelle insufflation.

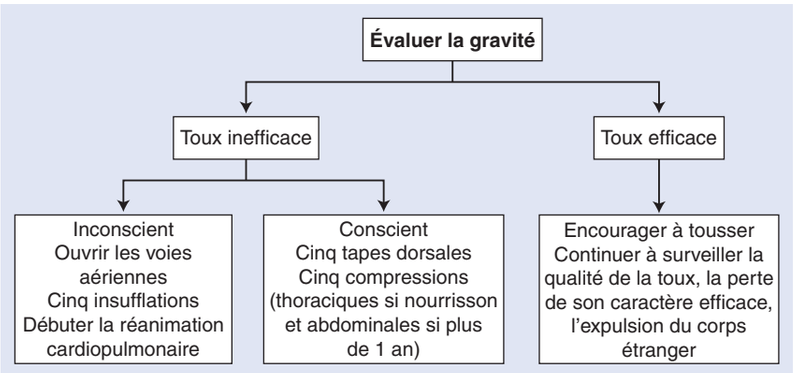

Figure 7. Arbre décisionnel. Algorithme de la prise en charge de l'obstruction des voies aériennes par un corps étranger. RCP : réanimation cardiopulmonaire.

© 2016 Elsevier Masson SAS. Tous droits réservés. - Document téléchargé le 28/02/2016 par Coulange Mathieu (221949)

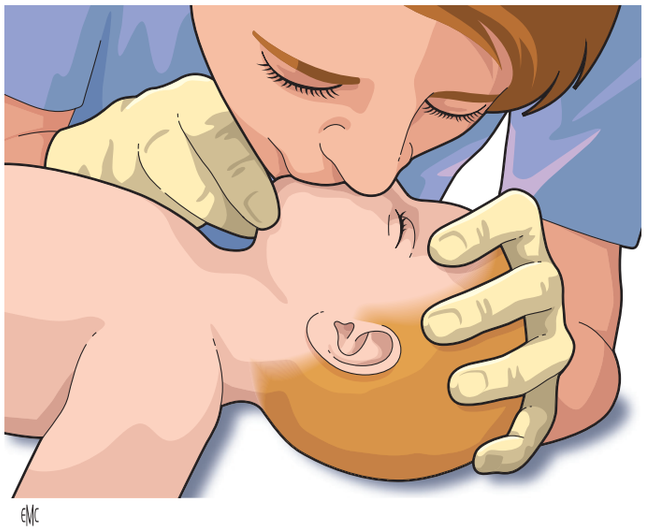

Figure 8. Bouche-à-bouche–nez chez le nourrisson (d'après l'European Resuscitation Council [ERC]).

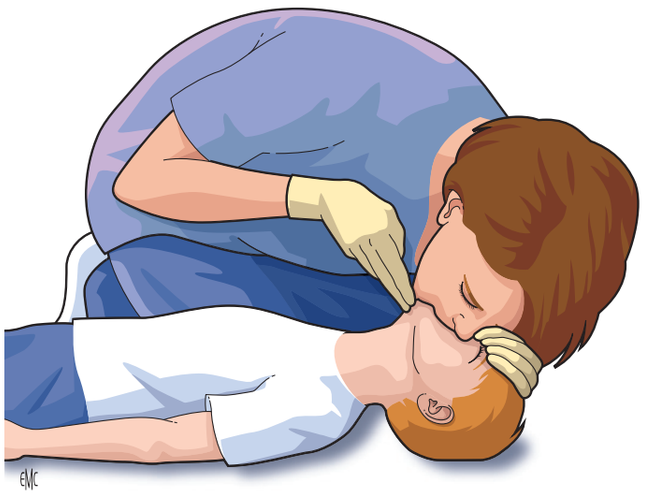

Figure 9. Bouche-à-bouche chez l'enfant (d'après l'European Resuscitation Council [ERC]).

Lorsque les cinq insufflations initiales ont été délivrées, toujours avec inefficacité, le sauveteur privilégie les compressions thoraciques [4].

Circulation

L'évaluation de la circulation par la prise du pouls n'est pas obligatoire, l'absence de signes de vie suffit au diagnostic d'ACR. Ainsi, sur un enfant inconscient ne répondant pas aux stimulations verbales ou manuelles, il ne faut pas perdre de temps et débuter les compressions thoraciques [6]. Le temps maximum pour évaluer la circulation est de dix secondes (Fig. 10).

Pour les professionnels entraînés à la palpation des pouls, celle-ci peut être pratiquée en même temps que l'observation des signes de vie. Chez le nourrisson, la palpation est faite au niveau de l'artère brachiale (Fig. 11) ou de l'artère fémorale. Chez l'enfant, elle est faite au niveau de la carotide ou de l'artère fémorale. En l'absence de signes de vie, les compressions thoraciques doivent être débutées immédiatement, sauf si le sauveteur est certain d'avoir un pouls supérieur à 60/min.

Compressions thoraciques

Les compressions thoraciques sont des compressions rythmiques effectuées sur la paroi thoracique antérieure. Elles permettent de maintenir un flux de sang minimal vers les organes vitaux jusqu'au retour d'une circulation spontanée. Pour que les compressions thoraciques externes soient délivrées de manière efficace, l'enfant doit être placé sur une surface dure en maintenant la tête dans une position qui garde les voies aériennes ouvertes [7, 8].

Dans les recommandations récentes, l'accent est mis sur la qualité des compressions thoraciques avec une profondeur adéquate et avec des interruptions minimales pour réduire au minimum les moments sans débit cardiaque.

Chez le nourrisson et l'enfant, les compressions thoraciques sont délivrées sur la moitié inférieure du sternum. De manière à éviter de comprimer l'épigastre, il faut repérer l'appendice xiphoïde à l'angle formé par les dernières côtes et ensuite exécuter les compressions thoraciques à un travers de doigt au-dessus de cette limite. L'objectif est de déprimer le thorax sur environ un tiers de son diamètre antéropostérieur (soit environ 4 cm chez le nourrisson et environ 5 cm chez l'enfant). Une réexpension complète du thorax entre chaque compression est indispensable. Pour les nourrissons, comme pour les enfants, la fréquence doit être d'environ 100 par minute mais sans dépasser 120 par minute [4]. Chez le nouveau-né, les compressions sont un peu plus rapides, de l'ordre de 120 par minute [9].

Massage cardiaque externe chez l'enfant de moins de 1 an

Technique à deux doigts (Fig. 12). C'est la méthode de MCE recommandée pour le nourrisson si le sauveteur est seul. L'index et le majeur sont positionnés sur la partie inférieure du sternum au-dessus de l'appendice xyphoïde. La compression thoracique est d'un tiers du diamètre antéropostérieur. Entre chaque compression, le sauveteur relâche la pression tout en laissant les doigts positionnés sur le thorax, pour ne pas perdre de temps [10].

Technique à deux pouces avec encerclement du thorax (Fig. 13). C'est la méthode recommandée pour deux sauveteurs. Les pouces sont placés côte à côte sur la moitié inférieure du sternum. Chez les tout petits, les pouces se placent l'un sur l'autre afin de ne pas déborder sur les côtes. Les mains du sauveteur doivent se positionner de manière à encercler le thorax de la victime et à supporter le dos de l'enfant sans comprimer le thorax [11]. Les compressions doivent déprimer le thorax d'un tiers du diamètre antéropostérieur.

Massage cardiaque externe chez l'enfant à partir de 1 an

Pour réaliser un MCE, il faut placer une ou les deux paumes de main (Fig. 14, 15) directement sur le long axe de la moitié inférieure du sternum [12]. Les doigts doivent rester au-dessus du thorax de manière à ce qu'il n'y ait que le talon de la main qui exerce une pression sur le sternum. Les épaules du sauveteur sont directement au-dessus du thorax de l'enfant, il faut garder le bras ou les bras tendus en utilisant le poids du corps pour déprimer le sternum sur un tiers du diamètre du thorax. Durant la phase de relaxation qui suit chaque compression, il faut libérer le thorax de toute pression tout en maintenant les mains en position, à proximité du thorax.

Rapport compression/ventilation

Le rapport compressions/ventilations (C/V) utilisé chez l'enfant est fondé sur la présence d'un ou de plusieurs secouristes [13]. S'il y a plusieurs sauveteurs, le rapport C/V est de 15/2 quel que soit l'âge de l'enfant. Pour simplifier l'enseignement et sa mémorisation lorsque le témoin est seul, il est recommandé de réaliser un rapport 30/2 comme cela se pratique chez l'adulte [14]. Le professionnel de santé peut également utiliser par défaut ce rapport s'il est seul, surtout s'il a des difficultés lors de la transition entre les compressions et les insufflations. Les causes respiratoires sont fréquentes chez le nourrisson et le jeune enfant, il est donc indispensable de pouvoir réaliser cette ventilation le plus tôt possible [15].

Pour le ou les sauveteurs qui ne veulent pas ou qui sont incapables de réaliser le bouche-à-bouche, ils doivent effectuer des

© 2016 Elsevier Masson SAS. Tous droits réservés. - Document téléchargé le 28/02/2016 par Coulange Mathieu (221949)

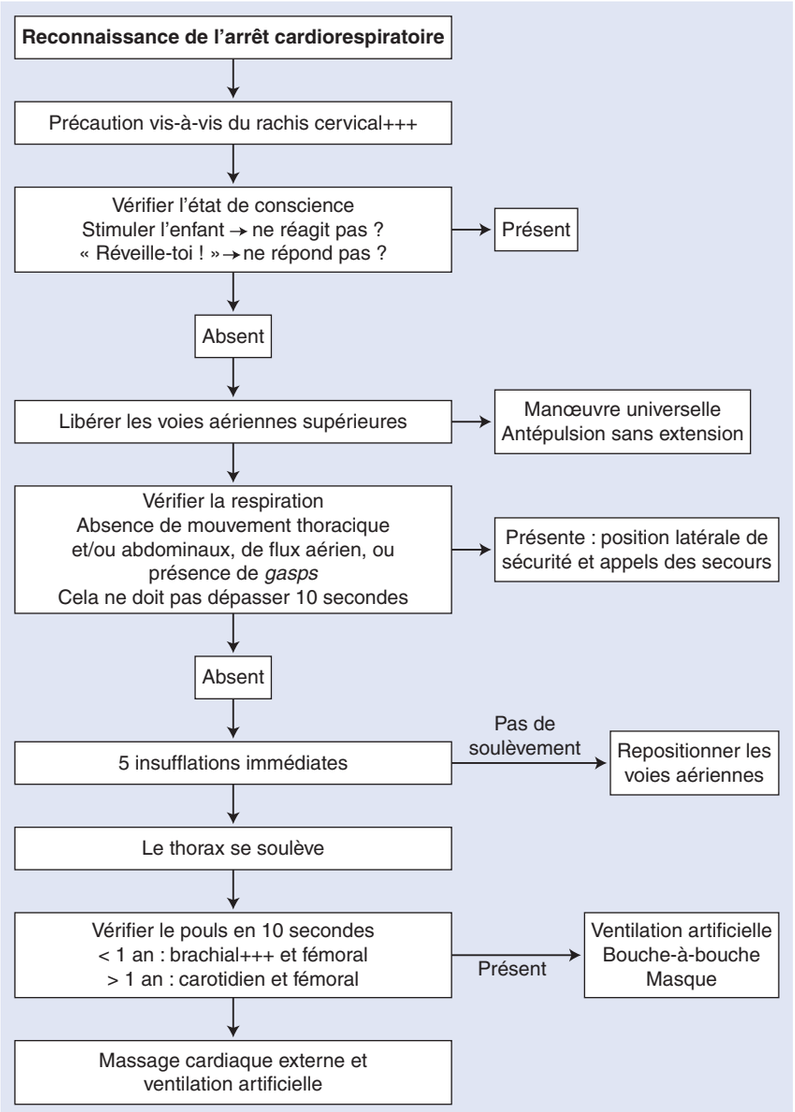

Figure 10. Arbre décisionnel. Algorithme de la reconnaissance de l'arrêt cardiorespiratoire [4].

Figure 11. Prise du pouls brachial chez l'enfant de moins de 1 an.

Figure 12. Massage cardiaque externe : technique à deux doigts.

© 2016 Elsevier Masson SAS. Tous droits réservés. - Document téléchargé le 28/02/2016 par Coulange Mathieu (221949)

Figure 13. Massage cardiaque externe : technique à deux pouces.

Figure 14. Massage cardiaque externe avec une main (d'après l'European Resuscitation Council [ERC]).

compressions thoraciques en continu jusqu'à l'arrivée des secouristes spécialisés ou de l'équipe médicale (Tableau 2).

Défibrillation chez l'enfant

Bien qu'inhabituel, l'arrêt cardiaque primitif avec fibrillation ventriculaire ou tachycardie ventriculaire sans pouls peut survenir chez l'enfant [16]. Il faut y penser, notamment en cas de collapsus brutal en présence d'un témoin, d'un enfant porteur d'une cardiopathie connue. Le succès de la réanimation dépend de la précocité de la défibrillation et de l'énergie délivrée [17].

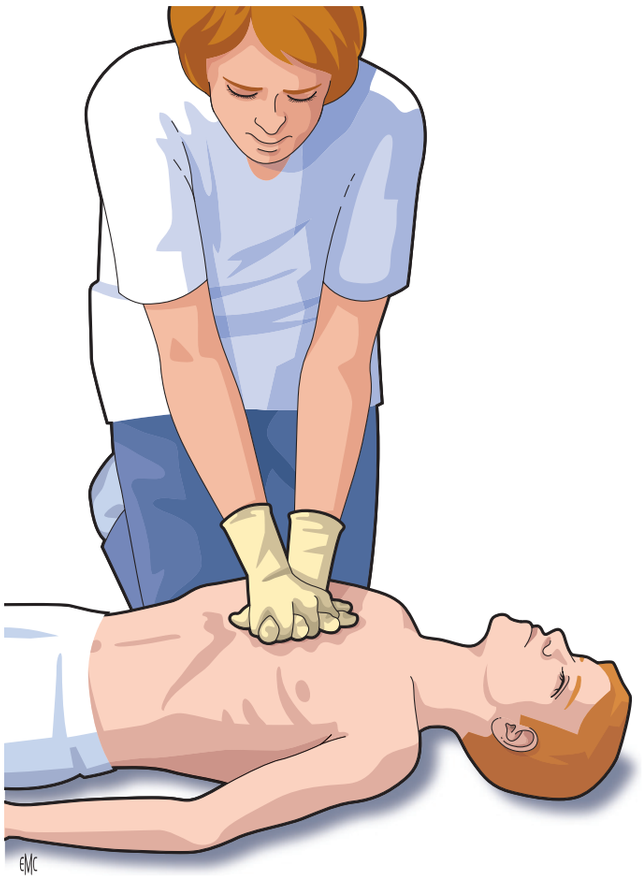

Figure 15. Massage cardiaque externe avec deux mains (d'après l'European Resuscitation Council [ERC]).

Les défibrillateurs automatisés externes (DAE), qu'ils soient semi-automatiques ou entièrement automatiques, sont sûrs et efficaces lorsqu'ils sont utilisés chez l'enfant de plus de 1 an (Fig. 16) [18]. Ils analysent l'électrocardiogramme (ECG) de l'enfant, déterminent si une défibrillation est indiquée et délivrent, si nécessaire, le choc (Tableau 3). Avec un défibrillateur semi-automatique (cas le plus fréquent), la délivrance du choc nécessite que le sauveteur suive les instructions du DAE et presse le bouton. Avec le défibrillateur entièrement automatique, l'intervention du secouriste pour délivrer le choc n'est pas sollicitée. L'utilisation d'électrodes pédiatriques ou d'un atténuateur pédiatrique permet de délivrer une énergie entre 50 et 75 joules [19] et elle est recommandée chez les enfants âgés de 1 à 8 ans (un poids inférieur à 25 kg) [20]. Si on ne dispose pas d'un atténuateur de puissance ou d'un défibrillateur manuel, un DAE adulte non modifié peut être utilisé chez l'enfant de plus de 1 an [21]. Dans le cas rare d'un rythme défibrillable chez un enfant de moins de 1 an, il est nécessaire d'utiliser un défibrillateur manuel. Néanmoins, des succès de défibrillation par DAE chez le nourrisson (moins de 1 an) ont été rapportés. Si un DAE est placé et s'il recommande un choc chez un nourrisson sans signes de vie, il doit être délivré.

Les électrodes du DAE sont placées l'une à droite du sternum sous la clavicule et l'autre sur la ligne médio-axillaire de la partie gauche du thorax. Les électrodes doivent être bien appliquées, sans bulle d'air qui pourrait en réduire l'efficacité.

Pour réduire le temps sans débit cardiaque, lors de l'utilisation d'un défibrillateur, les compressions thoraciques sont poursuivies pendant qu'on applique les palettes ou les électrodes autocollantes, et que l'on charge le défibrillateur. Les compressions thoraciques sont brièvement interrompues une fois que le défibrillateur est chargé, pour délivrer le choc. Après la délivrance du choc, la RCP est reprise immédiatement pendant deux minutes sauf si l'enfant présente des signes de vie et une fréquence cardiaque supérieure à 60/min avec un pouls palpable.

© 2016 Elsevier Masson SAS. Tous droits réservés. - Document téléchargé le 28/02/2016 par Coulange Mathieu (221949)

Tableau 2.
Recommandation 2010. Réanimation cardiopulmonaire (RCP) de base.

Âge	Nourrisson (moins de 1 an)	Enfant prépubère (de 1 à 12–14 ans)	Adulte (au-delà de la puberté)
Fréquence ventilatoire	Une insufflation/3 à 5 s (12 à 20/min)	Une insufflation/3 à 5 s (12 à 20/min)	Une insufflation/5 à 6 s (10 à 12/min)
Rechercher le pouls	Brachial-fémoral	Carotidien-fémoral	Carotidien
Compressions thoraciques	Avec deux doigts (un sauveteur) Avec deux pouces entourant le thorax (deux sauveteurs)	Talon d'une ou deux main(s)	Talons des deux mains
Dépression sternale	Le tiers de la hauteur du thorax		
Fréquence des compressions thoraciques	100/min sans excéder 120/min		
Compressions thoraciques/ventilation	15/2 à défaut 30/2	15/2 à défaut 30/2	30/2

Figure 16. Défibrillateur automatisé externe : système de câble et de patch pédiatrique.

Tableau 3.
Utilisation d'un défibrillateur automatisé externe (DAE).

1	Allumez le défibrillateur
2	Attachez les électrodes, de préférence pédiatrique. S'il y a plus d'un sauveteur, la RCP est poursuivie pendant ce temps
3	Suivez les indications orales/visuelles du défibrillateur
4	Assurez-vous que personne ne touche la victime pendant que le DAE analyse le rythme
5	Si un choc est indiqué : – s'assurer que personne ne touche la victime – appuyer sur le bouton – continuer la RCP
6	S'il n'y a pas d'indication de choc : – reprendre la RCP – continuer selon les recommandations visuelles/verbales
7	Continuez la RCP jusqu'à : – l'arrivée d'une aide qualifiée qui prend le relais – ce que la victime se mette à respirer – ce que vous soyez épuisé

RCP : réanimation cardiopulmonaire.

En cas d'utilisation d'un défibrillateur manuel, une stratégie utilisant un choc unique de 4 J/kg [22], de préférence biphasique, sans augmentation ultérieure de la dose, est recommandée pour la défibrillation de l'enfant (Tableau 3) [23, 24].

Tableau 4.
Fréquence respiratoire (FR) en fonction de l'âge.

Âges	FR au repos/min
Nourrisson (1 à 12 mois)	30 à 60
1 à 3 ans	25 à 40
4 à 5 ans	22 à 35
6 à 12 ans	18 à 30
13 à 18 ans	12 à 20

■ Gestes d'urgence par une équipe médicalisée

Après une prise en charge initiale afin d'assister les fonctions vitales en attendant l'intervention d'une équipe médicale hospitalière spécialisée dans l'urgence, il faut faire un état des lieux de la situation.

C'est la méconnaissance des signes d'alerte qui fait la brutalité d'un ACR en pédiatrie, d'où l'impact salvateur d'anticiper les situations à risque [1]. En situation d'urgence pédiatrique, il est donc indispensable de connaître les pratiques des gestes techniques avec, à disposition, des outils maniables et immédiatement disponibles.

Évaluation de l'enfant

Chez l'enfant, l'examen clinique est très informatif. Cet examen doit être réalisé dans les meilleures conditions environnementales possibles, avec un enfant complètement déshabillé et en présence des parents. Quelques paramètres simples permettent d'apprécier l'état des fonctions vitales. Cette évaluation, qui prend quelques minutes, détermine non seulement la gravité de l'état de l'enfant, mais aussi les troubles physiopathologiques principaux de type hémodynamique, neurologique, métabolique et traumatique. Une évaluation régulière des paramètres vitaux permet de détecter précocement une aggravation ou une amélioration de l'état de l'enfant.

Ventilation

La fréquence respiratoire sur une minute est le reflet du travail de la ventilation et donc de la possibilité d'oxygénation des organes vitaux. Elle est variable avec l'âge de l'enfant (Tableau 4). Avant tout, il faut s'assurer de la libération des voies aériennes, et rechercher à l'inspection :

- le soulèvement thoracique et sa symétrie ;
- les signes de lutte et leur intensité (tirage susclaviculaire, sus-sternal, intercostal, battement des ailes du nez, et balancement thoracoabdominal). Chez le nourrisson et le jeune enfant, un tirage significatif peut être présent lors d'une insuffisance respiratoire peu importante ou modérée en raison de la compliance élevée du thorax. Chez l'enfant de plus de 5 ans, la compliance du thorax est moindre, l'existence d'un tirage indique donc une défaillance ventilatoire sévère ;

© 2016 Elsevier Masson SAS. Tous droits réservés. - Document téléchargé le 28/02/2016 par Coulange Mathieu (221949)

- l'irrégularité du rythme respiratoire : en cas de pathologie respiratoire, une fréquence respiratoire élevée signe la gravité de l'atteinte respiratoire. À l'inverse, le ralentissement de la fréquence sans amélioration de l'état général de l'enfant est le témoin d'un épuisement proche de l'arrêt respiratoire. L'absence de mouvements respiratoires impose le démarrage immédiat des gestes de RCP ;
- des bruits respiratoires : on distingue des bruits soit à l'inspiration (stridor), soit à l'expiration (*wheezing*, geignement) ou au deux temps (suffocation, gargouillement, ronflement) ;
- la présence de sueurs et de cyanose.

La percussion est souvent difficile du fait des conditions d'examen, principalement en préhospitalier.

L'auscultation soigneuse de tout le thorax et particulièrement des zones axillaires permet de détecter la présence d'un encombrement bronchique, une asymétrie de ventilation, des bruits respiratoires transmis. La comparaison des deux champs pulmonaires est indispensable. Un silence auscultatoire est la traduction d'un volume courant faible et représente un signe d'alarme.

Une rapide analyse de la symptomatologie respiratoire permet d'apprécier la gravité de la situation et de prévenir l'arrêt respiratoire. L'analyse sémiologique donne les premières indications thérapeutiques.

Circulation

La fréquence cardiaque est liée à l'âge de l'enfant. Elle est le reflet du débit cardiaque et assure la perfusion des organes vitaux.

La prise de pouls périphériques peut être beaucoup plus compliquée, surtout en situation instable où le pouls peut être difficile à capter (pouls dit « filant »). Une tachycardie peut être le seul signe d'une difficulté circulatoire avant les signes d'hypoperfusion des organes puis la chute de la pression artérielle. À l'inverse, une bradycardie accompagnée d'autres signes de gravité respiratoire ou de troubles de la conscience peut être le signe d'un arrêt cardiaque imminent. La mesure de la fréquence cardiaque est complétée par celle de la pression artérielle, adaptée à l'âge de l'enfant. La mise en évidence d'une hypotension est le témoin d'une insuffisance circulatoire avancée. Ainsi, il faut agir au mieux dès l'apparition d'une tachycardie.

En outre, la diminution de la perfusion des organes, témoin d'une insuffisance circulatoire aiguë peut être évaluée par :

- une augmentation de la précharge avec la recherche d'une hépatomégalie, d'une turgescence des veines jugulaires et d'une surcharge pulmonaire avec l'apparition de crépitants à l'auscultation ;
- la perfusion périphérique en recherchant des extrémités froides, des marbrures et le temps de recoloration cutané (TRC). Ce TRC se mesure en exerçant avec un doigt une pression au niveau de la peau de la plante des pieds ou au niveau de la paume des mains, la pression est brutalement interrompue, on regarde alors le temps que met la peau à se recolorer (normal : moins de deux secondes ; limite : deux secondes ; allongé et donc pathologique : plus de deux secondes). Lorsque les résistances vasculaires systémiques augmentent ou que la perfusion cutanée diminue, le TRC s'allonge. Il est préférable à chaque fois que possible de mesurer le TRC sur le haut du thorax, zone moins sensible aux conditions thermiques de l'environnement ;
- la diurèse qui doit être minimum de 1 ml/kg par heure chez l'enfant de moins de 30 kg et 0,5 ml/kg par heure pour le plus de 30 kg.

État de conscience

Toute baisse de la perfusion des organes, ou état de choc, va se traduire précocement par des troubles de vigilance du patient. L'état neurologique de l'enfant doit être évalué après la prise en charge appropriée de la ventilation et de la circulation. Chez l'enfant, les premiers troubles de la perfusion cérébrale se traduisent le plus souvent par des alternances d'agitation (pleurs, cris) et de somnolence plus ou moins profonde. Un score de Glasgow a été adapté au nourrisson (Tableau 5) pour évaluer l'état de conscience de façon fiable et reproductible.

Conscience, travail cardiaque et travail respiratoire sont ainsi explorés en quelques gestes quel que soit l'âge de l'enfant.

Tableau 5.
Score de Glasgow adapté au nourrisson.

Ouverture des yeux	
Spontanée	4
À la parole	3
À la douleur	2
Nulle	1
Réponse verbale	
Babille	5
Irritable	4
Pleurs/douleur	3
Gémit/douleur	2
Nulle	1
Réponse motrice	
Normale/spontanée	6
Retrait/toucher	5
Retrait/douleur	4
Flexion anormale	3
Extension anormale	2
Nulle	1

L'évaluation initiale permet rapidement de savoir si le malade est à risque de décompensation vitale immédiate. La surveillance de ces paramètres est donc indispensable à tout examen clinique. Elle doit être répétée régulièrement afin d'évaluer l'amélioration ou l'aggravation de l'état clinique de l'enfant.

Prise en charge des voies respiratoires et de la ventilation

La prise en charge des voies aériennes et de la ventilation est la priorité de toute réanimation, quels que soient l'âge du patient et la cause de l'arrêt respiratoire ou cardiorespiratoire. Chez l'enfant, l'ACR suit le plus souvent l'hypoxie et l'acidose, secondaire à une insuffisance respiratoire [1].

La reconnaissance précoce et la prise en charge adéquate d'une insuffisance respiratoire potentielle sont dès lors essentielles.

Ouverture des voies aériennes

Les manœuvres d'ouverture des voies aériennes (manœuvre d'antépulsion de la mâchoire) doivent être pratiquées de la même manière que dans la RCP basique décrite précédemment [3].

Désobstruction rhinopharyngée

La perméabilité des fosses nasales est indispensable à vérifier, le nouveau-né et le nourrisson respirant essentiellement par le nez.

Le pharynx est fréquemment obstrué par des sécrétions, des vomissements ou du sang, et occasionnellement par un corps étranger. La libération des voies aériennes peut nécessiter un matériel d'aspiration

Les sondes flexibles d'aspiration sont appropriées pour de petits enfants ou nourrissons ; elles sont peu traumatiques, cependant, elles ont des capacités limitées d'aspiration. L'utilisation d'une pièce « stop-vide », qui peut être ouverte et fermée par intermittence, est utile pour contrôler la pression d'aspiration. Celle-ci ne devrait pas excéder 80 à 120 mm Hg chez les nourrissons. Des dispositifs portatifs d'aspiration peuvent être utilisés en dehors de l'hôpital, ils fonctionnent généralement grâce à une batterie.

Canules oropharyngées (type Guedel) et tubes nasopharyngées

Les canules oropharyngées sont utilisées pour séparer la base de la langue du mur pharyngé postérieur. Différentes tailles existent, de 00 (prématuré) à 4-5 (adulte). La canule oropharyngée prévient l'occlusion de voies aériennes supérieures par la langue et les tissus mous du cou. La canule oropharyngée de taille adéquate va des incisives à l'angle de la mâchoire. Si la taille est incorrecte, on peut blesser les tissus, créer un laryngospasme et accentuer l'obstruction.

© 2016 Elsevier Masson SAS. Tous droits réservés. - Document téléchargé le 28/02/2016 par Coulange Mathieu (221949)

Chez le nouveau-né, le nourrisson et le jeune enfant, elle est introduite sans forcer dans la bouche, directement dans la position dans laquelle elle va se trouver en bouche, cela afin de ne pas léser la muqueuse du palais.

Chez l'enfant de plus de 8 ans, la technique utilisée chez l'adulte est acceptée : insertion avec le bout vers le haut jusqu'à ce que le palais mou soit atteint, puis rotation à 180 degrés.

Les tubes nasopharyngés sont destinés à créer un passage d'air entre la narine et le pharynx. Les petites tailles pédiatriques sont difficilement disponibles, une sonde d'intubation trachéale raccourcie peut être utilisée. La longueur correcte du tube est déterminée par la distance entre le bout du nez de l'enfant et le tragus de son oreille. Le diamètre peut être estimé à partir du diamètre du petit doigt de l'enfant. Le tube nasopharyngé doit être lubrifié avant l'insertion. Le tube doit être inséré par un mouvement doux de rotation vers l'arrière en longeant le plancher nasal. Son positionnement est délicat, car tout traumatisme peut entraîner un saignement et donc aggraver l'encombrement orotrachéal. Les tubes nasopharyngés sont mieux tolérés que les canules oropharyngées chez l'enfant conscient. Ils sont contre-indiqués en cas de suspicion de fracture de la base du crâne.

Après l'insertion d'une canule oropharyngée ou d'un tube nasopharyngé, il faut réévaluer la perméabilité des voies aériennes et administrer de l'oxygène ou ventiler de façon appropriée.

Modes d'administration d'oxygène

L'oxygène doit être administré le plus rapidement possible avec pour objectif une saturation artérielle en oxygène (SaO_2) supérieure à 94 %. Les questions concernant la toxicité de l'oxygène ne doivent jamais empêcher l'administration de haut débit d'oxygène durant une réanimation [25]. L'oxygène est fourni par une source murale ou portative à l'aide d'un débitmètre capable de délivrer jusqu'à 15 l/min. Idéalement, l'oxygène doit être humidifié pour prévenir l'assèchement des sécrétions, il doit également être réchauffé pour empêcher l'hypothermie et le bronchospasme.

Plusieurs méthodes peuvent être utilisées pour administrer de l'oxygène.

Sondes nasales d'oxygène

En néonatalogie, des sondes à perforation distale unique sont utilisées. Les débits sont modérés et peuvent aller du « bulle à bulle » à 3 l/min selon l'âge de l'enfant. Ces sondes sont peu enfoncées dans le nez : 1 cm chez le nouveau-né et le nourrisson, 2 cm chez l'enfant plus grand [26]. Les sondes sont reliées à une source d'O_2, humidifiée et réchauffée afin d'obtenir une fraction inspirée d'oxygène (FiO_2) de 30 à 35 %.

Lunettes nasales

Les lunettes nasales comportent deux trous face aux narines de l'enfant, ou deux petits spicules canaliculaires. Elles sont disponibles selon trois tailles différentes : nouveau-né, pédiatrique et adulte. Ces dispositifs doivent être bien fixés avec du Duoderm® et Opsite® sur les joues de l'enfant pour qu'il n'y ait pas de déplacement au cours de la mobilisation de la tête.

La délivrance d'oxygène dépend principalement de la résistance à l'écoulement de l'air dans le nez. Des débits d'oxygène supérieurs à 3 l/min sont irritants et n'augmentent pas la concentration d'oxygène [27]. La FiO_2 obtenue avec 2 à 3 l d'oxygène/min est de 30 à 35 %. Les canules nasales sont généralement mieux tolérées par les enfants en âge préscolaire.

Masques à oxygène

Masques sans réservoir. Un masque à oxygène sans réservoir permet d'atteindre des concentrations en oxygène de 60 %, l'air de la pièce pouvant entrer par les trous latéraux (selon le débit d'oxygène et le volume minute de l'enfant). Pour éviter la réinhalation de dioxyde de carbone (CO_2), le débit d'oxygène doit être au moins de 6 l/min.

Masques à réservoir. Lorsqu'ils sont équipés de valves unidirectionnelles entre le réservoir et le masque et sur les trous expiratoires pour empêcher la réinhalation de CO_2, ils permettent d'atteindre des concentrations en oxygène de 95 % ou plus, avec un débit d'oxygène de 12 à 15 l/min. Ces masques fonctionnent avec des débits d'oxygène supérieurs à la ventilation minute du patient pour éviter le collapsus du réservoir. Les masques à oxygène avec réservoir sont utilisés en première intention dans la réanimation de l'enfant qui respire spontanément.

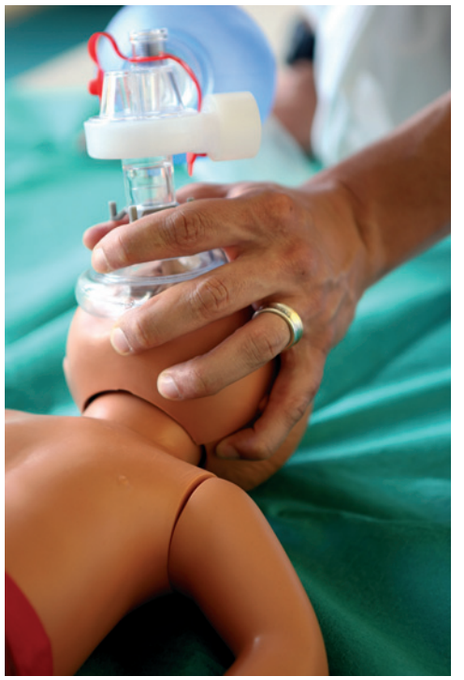

Figure 17. Ventilation au masque avec appui digitale-mandibule.

Ventilation manuelle avec masque et ballon

La première étape lorsque l'on prend en charge un enfant en insuffisance respiratoire décompensée est de maintenir l'ouverture des voies aériennes. Si les voies aériennes sont ouvertes mais que la ventilation reste insuffisante, une ventilation à l'aide d'un ballon avec une concentration d'oxygène de 100 % doit être débutée.

La ventilation au ballon autogonflable (BAG) est la méthode la plus fréquemment utilisée pour une ventilation en pression positive en urgence. Le BAG est utilisé pour ventiler avec un masque ou directement sur la sonde du patient intubé.

Les masques faciaux sont utilisés comme interface entre l'enfant et le réanimateur (bouche à masque) ou un dispositif d'insufflation, masque et ballon. Les modèles utilisés pour la ventilation de bouche à masque sont habituellement adaptés à l'anatomie du visage, d'une seule taille, avec un coussin d'air et parfois une connexion pour l'oxygène. Ces masques doivent être tenus à deux mains pour éviter les fuites et permettre une bonne insufflation des poumons (Fig. 17).

Les masques utilisés avec des ballons doivent assurer une bonne étanchéité, recouvrant la bouche et le nez, sans pression sur les yeux.

Des masques avec le plus petit espace mort possible sont préférables. Ils doivent au mieux être transparents pour visualiser la couleur de l'enfant et les vomissements [28]. Il existe une variété de taille et deux types principaux : triangulaire et circulaire. Les masques circulaires, en plastique mou ou avec un bourrelet gonflable, fournissent une bonne étanchéité chez les nourrissons et les petits enfants. Les masques de forme triangulaire peuvent être utilisés chez tous les enfants (nécessité de taille adaptée).

Le principe de fonctionnement des ballons autogonflables est simple : tandis que le ballon est comprimé par le réanimateur, l'air passe au travers d'une valve unidirectionnelle, type valve de Ruben, vers le masque et par conséquent vers le patient. Lorsque le ballon est relâché, il se gonfle automatiquement grâce à son élasticité, l'air entrant par un autre orifice du côté du réservoir. Pendant cette phase d'expiration, la première valve se ferme pour empêcher la réinhalation de CO_2. Ces BAG peuvent fonctionner

© 2016 Elsevier Masson SAS. Tous droits réservés. - Document téléchargé le 28/02/2016 par Coulange Mathieu (221949)

sans oxygène. Ils ont une entrée indépendante pour l'oxygène et la possibilité d'avoir un ballon réservoir. Sans réservoir, le taux d'oxygène délivré ne dépasse pas 50 à 60 %, mais avec un réservoir de taille suffisante, la concentration en oxygène peut atteindre 85 à 98 %.

Les ballons autogonflables existent en trois tailles :

- les ballons de 250 ml (taille néonatale). Ils ne doivent pas être utilisés, car ils ne donnent pas un volume suffisant pour les nouveau-nés à terme [29] ;
- les ballons d'un volume d'au moins 450 à 500 ml (taille pédiatrique) pour les nouveau-nés à terme, les nourrissons et les jeunes enfants ;
- les ballons d'un volume de 1200 ml à 2000 ml (taille adulte) pour les grands enfants et les adolescents.

Un enfant peut être ventilé avec un ballon de taille adulte, tant que la technique est correcte : l'insufflation administrée par le ballon doit permettre au thorax de se soulever ; ensuite, le ballon est relâché pour l'insufflation.

Les deux plus petites tailles sont généralement équipées d'une valve de surpression, préréglée à 35 à 40 mm Hg pour éviter les pressions excessives et donc les risques de lésions pulmonaires sur des poumons normaux. Si, durant la réanimation, il est nécessaire d'appliquer des pressions plus élevées, il est possible de neutraliser la valve de surpression. La ventilation spontanée est impossible avec les ballons autogonflables, car l'oxygène est uniquement fourni quand la valve s'ouvre, cette valve n'est ouverte que lorsque le ballon est comprimé. Si le ballon n'est pas comprimé, l'enfant ne peut pas respirer, car le travail requis pour l'ouverture de la valve est trop important.

La position de la tête doit également être ajustée pour trouver la position optimale des voies aériennes. Il faut observer attentivement le soulèvement du thorax pour contrôler l'efficacité de la ventilation.

S'il n'y a pas de notion de traumatisme cervical, une relative extension de la tête peut être réalisée chez les enfants âgés de 1 à 2 ans. Il peut être utile (en l'absence de traumatisme) de placer un rouleau sous les épaules pour ouvrir les voies aériennes. L'utilisation de canules oropharyngées ou de tubes nasopharyngés, permettant de maintenir les voies aériennes ouvertes, est fréquemment nécessaire pendant la ventilation au masque et au ballon. Une ventilation excessive (volume, fréquence et pression de ventilation) peut distendre l'estomac et augmenter le risque de régurgitation et d'inhalation.

Dans l'ACR, l'hyperventilation augmente la pression intrathoracique et diminue la perfusion coronaire et cérébrale. Par conséquent, elle est associée à une survie plus faible. Chez les patients avec un traumatisme crânien, l'hyperventilation peut compromettre le pronostic neurologique [30].

La fréquence respiratoire doit être de 12 à 20/min, avec un volume suffisant pour assurer une expansion modérée du thorax et avoir un murmure vésiculaire à l'auscultation. La surveillance de la fréquence cardiaque et de l'oxymétrie pulsée est également indispensable.

Intubation trachéale

Il s'agit de la manière la plus efficace et la plus sûre d'ouvrir et de maintenir ouvertes les voies aériennes. Elle permet un contrôle optimal des pressions de ventilation, de mettre en place des modes ventilatoires spécifiques dont une ventilation en pression positive. Elle empêche la distension gastrique, protège en grande partie les poumons contre l'inhalation du contenu gastrique. Elle permet également d'assurer plus efficacement la ventilation lorsque l'on effectue des compressions thoraciques.

L'intubation n'est pas une compétence indispensable pour tous les professionnels de la santé qui prennent en charge des enfants. Cette technique est difficile à apprendre et à réaliser chez les enfants, elle exige non seulement de la pratique sur mannequin, mais nécessite aussi un entraînement spécifique et régulier en pédiatrie.

Indications

L'intubation trachéale doit être envisagée dans les situations où l'on estime que la ventilation au masque et au ballon n'est pas suffisamment efficace, lorsque les voies aériennes ne sont pas sûres ou lorsqu'un support ventilatoire prolongé est nécessaire [31]. Les indications les plus fréquentes sont :

- la détresse respiratoire, circulatoire ou neurologique ne répondant pas rapidement à une ventilation au masque ;
- la présence d'efforts respiratoires excessifs menant rapidement à l'épuisement ventilatoire ;
- la protection des voies aériennes contre l'inhalation du contenu gastrique ;
- le besoin de pressions élevées pour maintenir une oxygénation adéquate ;
- la nécessité d'une ventilation mécanique prolongée ;
- le besoin d'aspirer les sécrétions bronchiques ou trachéales ;
- l'instabilité hémodynamique ou respiratoire ;
- la probabilité élevée d'une de ces causes avant ou pendant le transport du patient.

Tableau 6.
Recommandation à l'usage des sondes intubation avec ballonnet et sans ballonnet.

	Sans ballonnet	Avec ballonnet
Prématurés	Sonde de 2,5–3	–
Nouveau-nés à terme	3,5	3–3,5
Nourrissons < 1 an	3,5–4,0	3,5–4
Enfants de 1 à 2 ans	4,0–4,5	3,5–4
Enfants > 2 ans	Âge/4 + 4	Âge/4 + 3,5

Matériel

Tubes trachéaux. Les dernières recommandations insistent sur l'usage des tubes endotrachéaux à ballonnet. Ils peuvent être utilisés en toute sécurité chez le nourrisson et l'enfant en bas âge. La taille ou diamètre interne (en millimètres) doit être choisie avec précision, en utilisant une formule validée [32] (Tableau 6) [33].

Chez l'enfant au-delà de 1 an, le diamètre interne approprié (millimètres) est donné par la formule de Cole : (âge [années]/4 + 4) pour les sondes sans ballonnet. Pour les sondes à ballonnet, on peut également appliquer la formule de Khine : taille : (âge/4) + 3 [34]. Le diamètre du tube doit être constant sur toute sa longueur. Certains tubes ont un repère tracé près de leur extrémité indiquant la longueur à insérer au-delà des cordes vocales pour placer le tube à mi-trachée.

Bien que l'intubation par voie nasale permette une meilleure fixation lorsqu'une longue période d'intubation est prévue, l'intubation orale est plus rapide et plus simple ; elle est dès lors toujours préférée pendant la réanimation initiale de l'enfant.

Stylet ou mandrin. Le mandrin permet de maintenir la forme du tube trachéal pendant l'intubation. Il doit être choisi selon la taille du tube et être fixé de sorte que son extrémité en mousse ne dépasse pas l'extrémité distale du tube pour éviter de traumatiser la trachée.

Laryngoscope. Le laryngoscope se compose d'un manche contenant une batterie, d'une source lumineuse et d'une lame. Il doit être vérifié avant l'utilisation et des piles de rechange doivent toujours être disponibles.

Il existe deux types de lames, droites et courbes. L'utilisation des lames droites et courbes dépend de l'expérience de l'opérateur. L'utilisation de la lame à usage unique est de plus en plus courante. Enfin, la taille de la lame dépend de la taille de l'enfant en lame courbe comme en lame droite. Leur rôle est identique, maintenir la langue puis l'épiglotte pour permettre de visualiser les cordes vocales et la glotte.

Les lames droites (00. 0. et 1) sont habituellement préférées chez les nouveau-nés et les nourrissons. Elles ont conçues pour charger l'épiglotte sur le bout de la lame, de sorte que les cordes vocales puissent être vues. La lame peut également être placée dans la vallécule (entre la base de la langue et l'épiglotte).

Les lames courbes sont préférées chez les enfants et adolescents (numéro 0, 1, 2 chez les nourrissons et les enfants ; 3, 4 chez les adolescents et adultes). L'extrémité de la lame se place dans la vallécule.

© 2016 Elsevier Masson SAS. Tous droits réservés. - Document téléchargé le 28/02/2016 par Coulange Mathieu (221949)

Préparation

Avant toute tentative d'intubation, il faut impérativement vérifier que l'équipement nécessaire est disponible avant l'intubation :

- médicaments permettant d'assurer une anesthésie générale en l'absence d'ACR ;
- masque et ballon, source d'oxygène ;
- laryngoscope, lames, tubes trachéaux de taille appropriée pour l'enfant en sachant que des tubes de 0,5 mm plus étroits et plus larges doivent également être disponibles ;
- mandrin, pince de Magill ;
- système d'aspiration avec des sondes d'aspiration de taille adaptée ;
- matériel de fixation ;
- capnographie et/ou capnométrie.

Le patient doit bénéficier d'une surveillance constante. La fréquence cardiaque (risque de bradycardie réflexe) et la saturation en oxygène par oxymétrie pulsée (détection précoce de l'hypoxie) doivent être monitorées avant et pendant l'intubation. L'oxymétrie pulsée est peu fiable en cas de mauvaise perfusion périphérique (arrêt cardiaque, choc, hypothermie). L'enfant est en décubitus dorsal ; chez l'enfant de plus de 2 ans, l'extension de la tête et du cou peut être facilitée en plaçant un coussin sous les épaules, sauf en cas de notion de traumatisme cervical. Des aspirations rhinopharyngées peuvent être nécessaires pour libérer les voies aériennes supérieures et favoriser la visualisation de l'épiglotte et de la glotte. Une oxygénothérapie en O_2 pur au masque avec un insufflateur manuel doit être mise en place le plus rapidement possible pour avoir une réserve en oxygène pendant l'intubation dès l'arrivée de l'équipe médicale sur place. Il est nécessaire de vérifier l'absence clinique de distension gastrique. Si celle-ci survient, une sonde d'aspiration digestive doit être mise en place afin de vidanger l'estomac.

L'anesthésie réalisée pour l'intubation est conforme aux recommandations avec l'intubation en séquence rapide (ISR) [35, 36]. L'intubation en cas d'ACR ne nécessite pas de sédation ou d'analgésie, contrairement à la plupart des autres situations urgentes. En revanche, elle doit être instaurée en cas de reprise d'activité cardiaque spontanée.

Technique d'intubation

Intubation orotrachéale. Elle est préférée en cas d'ACR et de détresse vitale immédiate, car elle est plus rapide et plus simple que l'intubation nasotrachéale.

Le tube trachéal est inséré dans la commissure droite de la bouche. Après introduction du laryngoscope et visualisation de la glotte, on doit voir le tube passer entre les cordes vocales et le mandrin est enlevé. Le tube est connecté alors au ballon et le patient est ventilé avec la concentration en oxygène la plus élevée disponible.

Si un tube à ballonnet est utilisé, le ballonnet est gonflé pour limiter les fuites d'air, sans dépasser une pression de 20 cm d'eau (H_2O) [37].

Intubation nasotrachéale. Elle nécessite l'utilisation d'une pince de Magill pour diriger le passage du tube dans le larynx. L'intubation prend plus de temps avec cette technique. De plus, si la pince est trop grande, elle peut gêner la visualisation de la glotte. On n'utilise pas de mandrin lors de l'intubation nasotrachéale.

Le placement incorrect du tube trachéal ou l'hypoxie secondaire à des tentatives prolongées d'intubation peut accroître la morbidité et même la mortalité.

Lorsque le tube a passé les cordes vocales, il est connecté au ballon, le patient est ventilé avec la concentration en oxygène en fonction de l'objectif de SaO_2 (94–98 %). L'objectif est l'oxygénation et non l'intubation en soi. En cas d'échec d'intubation, il est nécessaire de reprendre une ventilation au masque et de demander de l'aide.

Vérification de la position du tube trachéal

La vérification de la position endotrachéale du tube trachéal se fait à l'aide de plusieurs méthodes ; en effet, aucune n'est fiable à 100 % [38]. C'est l'association des différentes mesures suivantes qui permet d'avoir la certitude de la bonne position de la sonde endotrachéale :

- la visualisation du passage de la sonde endotrachéale au cours de la laryngoscopie directe ;
- l'ampliation symétrique du thorax durant la ventilation au BAG ;
- l'auscultation d'un murmure vésiculaire symétrique du thorax dans les creux axillaires. Si le murmure vésiculaire est asymétrique, s'il est diminué du côté gauche du thorax, il faut retirer le tube avec précaution de 0,5 en 0,5 cm, jusqu'à ce que le murmure vésiculaire soit symétrique ;
- l'absence de distension gastrique et de bruits aériques dans l'estomac à l'auscultation ;
- l'augmentation de la fréquence cardiaque jusqu'à une valeur normale pour l'âge ;
- la recherche du CO_2 expiré en l'absence d'arrêt cardiaque et chez les enfants de plus de 2 kg. Le monitorage du CO_2 expiré, idéalement par capnographie, est utile pour confirmer la bonne position du tube endotrachéal et est recommandé durant la RCP pour évaluer et optimiser la qualité de la RCP ;
- amélioration ou stabilisation de la saturation pulsée en oxygène (SpO_2) [4].

Une fois que la position correcte du tube est confirmée, il faut le fixer avec un sparadrap ou un cordon de fixation trachéale.

Si l'état du patient intubé se détériore, il faut envisager plusieurs possibilités :

- le déplacement du tube (extubation accidentelle ou intubation sélective) [39] ;
- l'obstruction du tube trachéal ;
- un pneumothorax ;
- un équipement défectueux (vérifier la source d'oxygène, le ballon, le respirateur, etc.) ;
- une distension gastrique pouvant altérer les mouvements du diaphragme ;
- un tube trop petit et des fuites importantes pouvant entraîner une distension gastrique ;
- un volume courant administré trop petit ou une fréquence respiratoire insuffisante ;
- une valve de surpression active sur des poumons non compliants (noyade, asthme).

Pression du cricoïde

La pression du cricoïde a pour objectif de limiter le risque de régurgitation chez un patient inconscient ayant un estomac plein, alors qu'on pratique une induction en séquence rapide. Une pression œsophagienne supérieure à la pression intragastrique est indispensable. Cette pression est de 40 newtons chez l'adulte pour occlure l'œsophage, mais aucune donnée concernant la force nécessaire chez l'enfant n'est disponible. L'efficacité pour réduire le risque d'inhalation n'a pas été démontrée chez l'enfant. En effet, les rapports anatomiques entre l'œsophage et la trachée sont loin d'être constants.

De plus, cette pression peut entraîner une gêne à la ventilation ou à l'intubation. Si tel est le cas, elle doit être immédiatement interrompue [40]. Elle est contre-indiquée en cas de suspicion de lésion du rachis cervical.

Voies aériennes difficiles

Dans différentes circonstances (par exemple, traumatisme avec suspicion de lésions du rachis cervical, malformation des voies aériennes, etc.), la ventilation d'un enfant au masque et ballon peut être efficace, et l'intubation par la technique habituelle se révèle alors extrêmement difficile, voire impossible. L'aide d'un expert doit être requise précocement [41].

Mandrin souple

Un mandrin, type Eschmann ou Boussignac, est glissé à l'intérieur de la sonde, sans que son extrémité ne dépasse (en retrait de 1 cm). Le mandrin ne sert qu'à placer la sonde d'intubation en regard de l'orifice glottique et non à le cathétériser. Devant l'orifice glottique, la sonde d'intubation glisse sur le mandrin qui est donc retiré et elle franchit seule les cordes vocales.

Masque laryngé

Il s'agit d'un dispositif utilisé chez les patients sous anesthésie générale, pour assurer une ventilation et une oxygénation efficace.

© 2016 Elsevier Masson SAS. Tous droits réservés. - Document téléchargé le 28/02/2016 par Coulange Mathieu (221949)

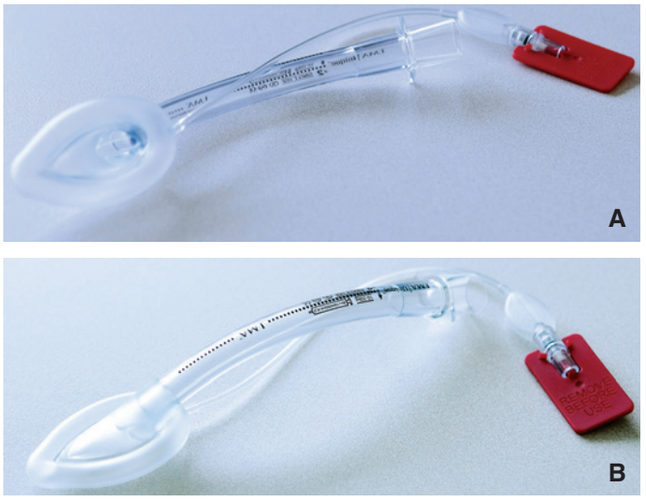

Figure 18. Masque laryngé de face (A) et de profil (B).

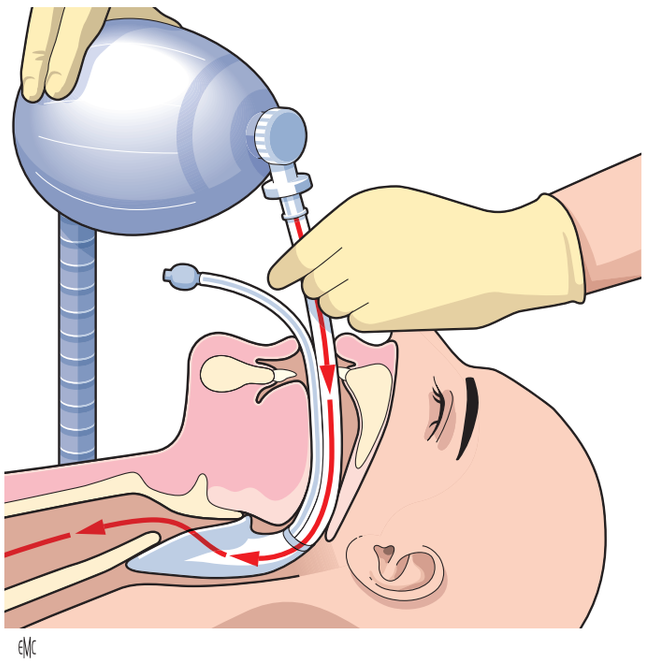

Figure 19. Masque laryngé en place.

Les masques laryngés se composent d'un tube avec un bourrelet gonflable à son extrémité distale (Fig. 18). Le masque laryngé permet le maintien de la perméabilité de l'oropharynx et favorise la ventilation, mais il n'assure pas une étanchéité parfaite et ne protège que partiellement du risque d'inhalation chez ces enfants ayant un « estomac plein ». La ventilation assistée ne doit pas dépasser des pressions de 20 mmH_2O.

Il est introduit dans la bouche, dans l'hypopharynx, jusqu'à perception d'une résistance. Le bourrelet est alors gonflé, pour assurer l'étanchéité au niveau de l'orifice supérieur de l'œsophage et placer l'ouverture distale en regard des cordes vocales (Fig. 19). Des modèles pédiatriques ont été créés et permettent une utilisation à tous les âges [42].

Le Fastrach® est un masque laryngé particulier qui permet une intubation au travers du masque laryngé. Il n'est disponible qu'en taille 3, 4, 5 et n'est donc utilisable que pour des enfants de plus de 30 kg.

Le masque laryngé est une alternative à l'intubation difficile [43]. Sa mise en place étant plus malaisée chez l'enfant que chez l'adulte, il n'est pas recommandé en première intention. De plus, les risques de mobilisation sont importants lors des manœuvres de transport de l'enfant [44].

Cricothyroïdotomie

La cricothyroïdotomie à l'aiguille est une technique de dernier recours, indiquée dans les situations d'obstruction des voies aériennes supérieures (obstruction laryngée par de l'œdème ou un corps étranger, traumatisme facial important, etc.), seulement lorsque l'intubation classique et les autres techniques ont échoué.

La cricothyroïdotomie doit être pratiquée avec un gros cathéter de type Abocath (G12 ou G14). Le cathéter, relié à une seringue, est utilisé pour perforer la membrane cricothyroïdienne ou juste sous le cartilage cricoïde chez le nourrisson, par voie percutanée avec un angle de 45 degrés depuis la tête. La trachée est située juste sous la peau. L'aspiration d'air confirme la position adéquate. L'aiguille est enlevée et le cathéter est branché sur un connecteur de tube trachéal, cobe, de 3 ou 3,5 mm et à un ballon, ou directement à une source d'oxygène par l'intermédiaire d'un robinet à trois voies ; l'inspiration correspond à la fermeture du troisième trou. L'oxygène est délivré durant une seconde (inspiration) et quatre secondes sont accordées à l'expiration. Le débit d'oxygène nécessaire pour cette technique est égal à l'âge de l'enfant en années (maximum 6 l/min).

Les cathéters de type Abocath sont petits et induisent des résistances élevées. Les volumes courants délivrés sont petits et l'élimination du CO_2 est insuffisante. La technique permet uniquement une oxygénation provisoire jusqu'à ce qu'un dispositif définitif d'ouverture des voies aériennes soit mis en place. L'aide d'une personne expérimentée doit être recherchée dès que possible.

Abord vasculaire

L'établissement rapide d'une voie d'abord vasculaire est crucial dans la réanimation avancée pédiatrique. Il rend possible l'administration de solutés de remplissage et de médicaments, et augmente les chances de succès de la réanimation [45]. Dans tous les cas graves, il est indispensable d'obtenir un abord vasculaire dans un délai maximum d'une minute. Si une voie veineuse périphérique ne peut être obtenue, il est nécessaire de mettre en place une voie intraosseuse [46].

Voies veineuses périphériques

La voie périphérique peut être utilisée pour autant qu'elle soit de bon calibre pour permettre un débit suffisant et rester en place longtemps.

Elle peut être utilisée dans certaines conditions :

- si elle est bien visible ou palpable sous la peau ;
- si elle est de bon calibre ;
- si son insertion ne prend pas plus d'une minute [46].

© 2016 Elsevier Masson SAS. Tous droits réservés. - Document téléchargé le 28/02/2016 par Coulange Mathieu (221949)

Perfusion intraosseuse

La voie intraosseuse doit être envisagée dès que la mise en place d'une voie périphérique se révèle difficile. Il s'agit d'une technique ancienne puisque les premières descriptions de mise en place remontent à la Seconde Guerre mondiale. La voie intraosseuse offre tous les avantages d'une voie centrale (médicaments, solutés de remplissage, y compris dérivés sanguins). C'est une voie rapide et fiable, facile à placer même dans des mains peu expérimentées [47]. Elle est la voie de préférence dans les cas d'arrêt cardiaque et si la réanimation dépend de la perfusion de grand volume (traumatisme, brûlure, choc septique, etc.), notamment chez le petit enfant (moins de 3 ans). Son utilisation n'est pas limitée à un groupe d'âge particulier. Elle peut même être tentée chez le nouveau-né avec un taux de réussite élevé [48].

Les concentrations médicamenteuses atteintes sont similaires à celles par injection intraveineuse et proches des concentrations atteintes après injection dans une veine centrale [49].

Voie endotrachéale

Les voies intraosseuse ou intraveineuse doivent être préférées à la voie intratrachéale [50]. En effet, l'absorption très variable au niveau de la muqueuse respiratoire fait de la voie intratrachéale une voie aléatoire.

Cathétérisme veineux ombilical

La veine ombilicale est la seule voie veineuse profonde d'accès rapide chez le nouveau-né, dès les premières heures de vie jusqu'à 48 heures maximum avec un usage limité dans le temps, en raison d'un risque infectieux et de thrombose [51]. Elle est utilisée quand aucune veine périphérique n'est accessible lors de la réanimation des premières minutes de vie. Afin de faciliter la pose du cathéter veineux ombilical, un set ou un plateau de cathétérisme de la veine ombilicale doit être disponible dans chaque maternité et dans les SMUR.

Voie veineuse centrale

La perfusion centrale permet aux médicaments injectés pendant la RCP ou en cas de détresse vitale d'arriver directement au cœur, cible principale de leur action.

Même si l'injection centrale permet un débit d'action plus rapide et un pic plus élevé qu'une injection périphérique, son avantage est surtout une plus grande fiabilité, par l'absence de vasoconstriction locale et l'absence de risque d'infiltration lors de la perfusion continue de médicaments vasoactifs. Elle offre aussi la possibilité de monitorer la pression veineuse centrale. De plus, il n'y a pas d'âge minimal pour procéder, puisque même chez des nouveau-nés de moins de 1000 g, la manœuvre semble sûre [52].

Parmi les différentes voies possibles en situation d'urgence, la voie fémorale est la plus facile à canuler et, de plus, elle est suffisamment éloignée pour ne pas interférer avec la RCP proprement dite [53].

Conclusion

Les gestes pratiques d'urgence peuvent permettre au praticien soit de traiter, soit d'attendre des secours plus élaborés en dressant un rapide bilan de la situation (adresse précise, âge, poids, degré de gravité de la défaillance en cause). Lors de la prise en charge de l'enfant en collapsus, un certain nombre de facteurs sont déterminants pour améliorer les chances de succès de la réanimation. Le facteur le plus important est la reconnaissance précoce et la prise en charge adéquate de l'enfant qui a des signes d'insuffisance respiratoire ou circulatoire. La prévention de l'ACR grâce à une prise en charge précoce et adéquate de la détresse en améliore le pronostic.

La survenue d'un ACR est parfois inévitable et extrêmement brutal. La mise en route d'une RCP de base précoce, l'activation de l'aide médicale d'urgence (SAMU) et la mise en route de la RCP avancée efficace sont fondamentales pour réduire la mortalité et la morbidité pédiatrique, de même que la recherche d'une étiologie curable rapidement est une priorité absolue.

Les gestes de réanimation ne nécessitent pas uniquement un enseignement approprié et efficace, en utilisant des mannequins pédiatriques spécifiques. Ils demandent aussi une mise à jour régulière et un entretien des connaissances théoriques et des techniques.

Enfin, la communication entre les personnels de santé effectuant les gestes de réanimation et la famille de l'enfant est un élément capital pendant cette prise en charge et à distance pour le vécu de cette situation difficile.

Déclaration d'intérêts : les auteurs déclarent ne pas avoir de liens d'intérêts en relation avec cet article.

Références

[1] Foltin GL, Dayan P, Tunik M, Marr M, Leonard J, Brown K, et al. Priorities for pediatric prehospital research. *Pediatr Emerg Care* 2010;**26**:773–7.

[2] Leteurtre S, Chabernaud JL, Botte A. Arrêt cardio-respiratoire de l'enfant. In: Dauger S, Leteurtre S, Beaufils F, editors. *Réanimation pédiatrique*. Paris: Doin; 2010. p. 87–97.

[3] Aehlert B. *Manuel de soins en urgence pédiatrique*. Paris: Elsevier; 2007, 275 p.

[4] Biarent D, Bingham R, Richmond S, Eich C, Lopez-Herce J, Maconochie I, et al. European Resuscitation Council Guidelines for resuscitation 2010 Section 6. Pediatric life support. *Resuscitation* 2010;**81**:1364–88.

[5] Biarent D, Bingham R, Richmond S, Maconochie I, Wyllie J, Simpson S, et al. European Resuscitation Council Guidelines for Resuscitation 2005. Section 6. Paediatric life support. *Resuscitation* 2005;**67**:S97–133.

[6] Tibballs J, Weeranatna C. The influence of time on the accuracy of healthcare personnel to diagnose paediatric cardiac arrest by pulse palpation. *Resuscitation* 2010;**81**:671–5.

[7] Berg MD, Shexnayder SM, Chameides L, Terry M, Donoghue A, Hickey RW, et al. American Heart Association Guidelines for cardiopulmonary Resuscitation and Emergency cardiovascular Care. Part 13: pediatric basic life support. *Circulation* 2010;**122**(18 Suppl. 3):S862–75.

[8] Topjian AA, Nadkarni VM, Berg RA. Cardiopulmonary resuscitation in children. *Curr Opin Crit Care* 2009;**15**:203–8.

[9] Richmond S, Wyllie J. European Resuscitation Council Guidelines for resuscitation 2010 Section 7. Resuscitation of babies at birth. *Resuscitation* 2010;**81**:1389–99.

[10] Whitelaw CC, Slywka B, Goldsmith LJ. Comparison of a two-finger versus twothumb method for chest compressions by healthcare providers in an infant mechanical model. *Resuscitation* 2000;**43**:213–6.

[11] Dorfsman ML, Menegazzi JJ, Wadas RJ, Auble TE. Two-thumb vs two-finger chest compression in an infant model of prolonged cardiopulmonary resuscitation. *Acad Emerg Med* 2000;**7**:1077–82.

[12] Stevenson AG, McGowan J, Evans AL, Graham CA. CPR for children: one hand or two? *Resuscitation* 2005;**64**:205–8.

[13] de Caen AR, Kleinman ME, Chameides L, Atkins DL, Berg RA, Berg MD, et al. International consensus on cardiopulmonary resuscitation and emergency cardiovascular care science with treatment recommendations. Part 10: pediatric basic and advanced life support. *Resuscitation* 2010;**81**(Suppl. 1):e213–59.

[14] Babbs CF, Nadkarni V. Optimizing chest compression to rescue ventilation ratios during one-rescuer CPR by professionals and lay persons: children are not just little adults. *Resuscitation* 2004;**61**:173–81.

[15] Kitamura T, Iwami T, Kawamura T, Nagao K, Tanaka L, Nadkarni VM, et al. Conventional and chest-compressiononly cardiopulmonary resuscitation by bystanders for children who have out-of-hospital cardiac arrests: a prospective, nationwide, population-based cohort study. *Lancet* 2010;**375**:1321–2.

[16] Young KD, Gausche-Hill M, McClung CD, Lewis RJ. A prospective, population-based study of the epidemiology and outcome of out-of-hospital pediatric cardiopulmonary arrest. *Pediatrics* 2004;**114**:157–64.

[17] Tibballs J, Carter B, Kiraly NJ, Ragg P, Clifford M. External and internal biphasic direct current shock doses for pediatric ventricular fibrillation and pulseless ventricular tachycardia. *Pediatr Crit Care Med* 2011;**12**:14–20.

[18] Konig B, Benger J, Goldsworthy L. Automatic external defibrillation in a 6 year old. *Arch Dis Child* 2005;**90**:310–1.

© 2016 Elsevier Masson SAS. Tous droits réservés. - Document téléchargé le 28/02/2016 par Coulange Mathieu (221949)

[19] Jorgenson D, Morgan C, Snyder D, Griesser H, Solosko T, Chan K, et al. Energy attenuator for pediatric application of an automated external defibrillator. *Crit Care Med* 2002;**30**:S145–7.

[20] Berg RA, Chapman FW, Berg MD, Hilwig RW, Banville I, Walker RG, et al. Attenuated adult biphasic shocks compared with weight-based monophasic shocks in a swine model of prolonged pediatric ventricular fibrillation. *Resuscitation* 2004;**61**:189–97.

[21] Berg RA, Samson RA, Berg MD, Chapman FW, Hilwig RW, Banville I, et al. Better outcome after pediatric defibrillation dosage than adult dosage in a swine model of pediatric ventricular fibrillation. *J Am Coll Cardiol* 2005;**45**:786–9.

[22] Gurnett CA, Atkins DL. Successful use of a biphasic waveform automated external defibrillator in a high-risk child. *Am J Cardiol* 2000;**86**:1051–3.

[23] Clark CB, Zhang Y, Davies LR, Karlsson G, Kerber RE. Pediatric transthoracic defibrillation: biphasic versus monophasic waveforms in an experimental model. *Resuscitation* 2001;**51**:159–63.

[24] van Alem AP, Chapman FW, Lank P, Hart AA, Koster RW. A prospective, randomised and blinded comparison of first shock success of monophasic and biphasic waveforms in out-of-hospital cardiac arrest. *Resuscitation* 2003;**58**:17–24.

[25] Seguin P, Le Rouzo A, Tanguy M, Guillou YM, Feuillu A, Malledant Y. Evidence for the need of bedside accuracy of pulse oximetry in an intensive care unit. *Crit Care Med* 2000;**28**:703–6.

[26] Lavaud J, André P, Ayachi A, Chabernaud JL, Lodé N. Matériel et techniques spécifiques du transport pédiatrique. In: Réanimation et transport pédiatriques. Paris: Masson; 200410–84.

[27] Gauthier M, Payer L, Morneau S. L'oxygénothérapie dans les unités de soins intenses. In: Manuel de soins, CHU Sainte-Justine. Montréal: Doin; 20051–19.

[28] Bingham RM, Proctor LT. Airway management. *Pediatr Clin North Am* 2008;**55**:873–86.

[29] Diependaele JF, Abazine A, Lapeyre D, Fily A, Rakza T, Storme L. Un BAVU de 250 ml est-il suffisant pour ventiler un nouveau-né à terme ? *JEUR* 2007;**20**:43–5.

[30] O'Neill JF, Deakin CD. Do we hyperventilate cardiac arrest patients? *Resuscitation* 2007;**73**:82–5.

[31] Holm-Knudsen RJ, Rasmussen LS. Pediatric airway management: basic aspects. *Acta Anaesthesiol Scand* 2009;**53**:1–9.

[32] Salgo B, Schmitz A, Henze G. Evaluation of a new recommendation for improved cuffed tracheal tube size selection in infants and small children. *Acta Anaesthesiol Scand* 2006;**50**:557–61.

[33] Dullenkopf A, Kretschmar O, Knirsch W, Tomaske M, Hug M, Stutz K, et al. Comparison of tracheal tube cuff diameters with internal transverse diameters of the trachea in children. *Acta Anaesthesiol Scand* 2006;**50**:201–5.

[34] Duracher C, Schmautz E, Martinon C, Faivre J, Carli P, Orliaguet G. Evaluation of cuffed tracheal tube size predicted using the Khine formula in children. *Paediatr Anaesth* 2008;**18**:113–8.

[35] Sagarin MJ, Chiang V, Sakles JC, Barton ED, Wolfe RE, Vissers RJ, et al. Rapid sequence intubation for pediatric emergency airway management. *Pediatr Emerg Care* 2002;**18**:417–23.

[36] Conférence Consensus. *Prise en charge des voies aériennes dans l'anesthésie adulte à l'exception de l'intubation difficile*. Paris: SFAR; 2002.

[37] Mhanna MJ, Zamel YB, Tichy CM, Super DM. The « air leak » test around the endotracheal tube, as a predictor of postextubation stridor, is age dependent in children. *Crit Care Med* 2002;**30**: 2639–43.

[38] Kelly JJ, Eynon CA, Kaplan JL, de Garavilla L, Dalsey WC. Use of tube condensation as an indicator of endotracheal tube placement. *Ann Emerg Med* 1998;**31**:575–8.

[39] Hartrey R, Kestin IG. Movement of oral and nasal tracheal tubes as a result of changes in head and neck position. *Anaesthesia* 1995;**50**:682–7.

[40] Youngquist S, Gausche-Hill M, Burbulys D. Alternative airway devices for use in children requiring prehospital airway management: update and case discussion. *Pediatr Emerg Care* 2007;**23**:250–8.

[41] Walker RW, Ravi R, Haylett K. Effect of cricoid force on airway calibre in children: a bronchoscopic assessment. *Br J Anaesth* 2010;**104**: 71–4.

[42] Ecoffey C. Le masque laryngé en pédiatrie : quand ? comment ? *Ann Fr Anesth Reanim* 2003;**22**:648–52.

[43] Scheller B, Schalk R, Byhahn C, Peter N, L'Allemand N, Kessler P, et al. Laryngeal tube suction II for difficult airway management in neonates and small infants. *Resuscitation* 2009;**80**:805–10.

[44] Park C, Bahk JH, Ahn WS, Do SH, Lee KH. The laryngeal mask airway in infants and children. *Can J Anaesth* 2001;**48**:413–7.

[45] Lillis KA, Jaffe DM. Prehospital intravenous access in children. *Ann Emerg Med* 1992;**21**:1430–4.

[46] Kanter RK, Zimmerman JJ, Strauss RH, Stoeckel KA. Pediatric emergency intravenous access. Evaluation of a protocol. *Am J Dis Child* 1986;**140**:132–4.

[47] Horton MA, Beamer C. Powered intraosseous insertion provides safe and effective vascular access for pediatric emergency patients. *Pediatr Emerg Care* 2008;**24**:347–50.

[48] Ellemunter H, Simma B, Trawoger R, Maurer H. Intraosseous lines in preterm and full term neonates. *Arch Dis Child Fetal Neonatal Ed* 1999;**80**:74–5.

[49] Orlowski JP, Porembka DT, Gallagher JM, Lockrem JD, VanLente F. Comparison study of intraosseous, central intravenous, and peripheral intravenous infusions of emergency drugs. *Am J Dis Child* 1990;**144**:112–7.

[50] Kleinman ME, Oh W, Stonestreet BS. Comparison of intravenous and intra tracheal epinephrine during cardiopulmonary resuscitation in newborn piglets. *Crit Care Med* 1999;**27**:2748–54.

[51] Bouisson A, Takza T, Storme L, Lafarghe A. Le cathétérisme veineux ombilical et épicutanéocave chez le nouveau-né. *Arch Pediatr* 2008;**15**:1447–53.

[52] Chen KB. Clinical experience of percutaneous femoral venous catheterization in critically ill preterm infants less than 1000 g. *Anesthesiology* 2001;**95**:637–9.

[53] Breschan C, Platzer M, Likar R. Central venous catheter for newborns, infants and children. *Anaesthesist* 2009;**58**:897–900 [902–4].

F. Faivre.
Samu de Paris, Hôpital Necker–Enfants-malades, 149, rue de Sèvres, 75743 Paris cedex 15, France.

C. Telion (caroline.telion@nck.aphp.fr).
Service d'anesthésie réanimation et Samu de Paris, Hôpital Necker–Enfants-malades, 149, rue de Sèvres, 75743 Paris cedex 15, France.

Toute référence à cet article doit porter la mention : Faivre F, Telion C. Gestes d'urgence en pédiatrie. EMC - Médecine d'urgence 2014;9(4):1-15 [Article 25-140-A-30].

Disponibles sur www.em-consulte.com

Arbres décisionnels | Iconographies supplémentaires | Vidéos/ Animations | Documents légaux | Information au patient | Informations supplémentaires | Auto-évaluations | Cas clinique

© 2016 Elsevier Masson SAS. Tous droits réservés. - Document téléchargé le 28/02/2016 par Coulange Mathieu (221949)

Cet article comporte également le contenu multimédia suivant, accessible en ligne sur em-consulte.com et em-premium.com :

1 autoévaluation

Cliquez ici

1 cas clinique

Cliquez ici

6 informations supplémentaires

Infosup 1

Techniques et complications de l'abord vasculaire : voies veineuses périphériques.

Cliquez ici

Infosup 2

Techniques et complications de l'abord vasculaire : perfusion intraosseuse.

Cliquez ici

Infosup 3

Techniques et complications de l'abord vasculaire : voie endotrachéale.

Cliquez ici

Infosup 4

Techniques et complications de l'abord vasculaire : voie fémorale.

Cliquez ici

Infosup 5

Cas particuliers.

Cliquez ici

© 2016 Elsevier Masson SAS. Tous droits réservés. - Document téléchargé le 28/02/2016 par Coulange Mathieu (221949)